

## **GROS POLYPES : JUSQU'OU ALLER EN ENDOSCOPIE ?**

**Alain Attar**

Hôpital Avicenne

125 rue de Stalingrad 93009 Bobigny

Les techniques endoscopiques n'ont cessé d'évoluer, posant maintenant le problème non pas technique de la résecabilité des lésions, mais plutôt celui du rapport bénéfice/risque des traitements endoscopiques par rapport à celui de la chirurgie.

### **Les différentes localisations de polypes**

Les gros polypes existent à tous les étages dans le tube digestif : oesophagien, gastrique, intestinal et colique. Les gros polypes oesophagiens sont très rares. Dans l'estomac, Il s'agit dans 90% des cas de polypes hyperplasiques qui ont un risque de néoplasie au delà de 1 cm, d'autant plus qu'ils contiennent un contingent de dysplasie sur métaplasie intestinale. Les polypes adénomateux gastriques ont un fort potentiel de cancérisation et doivent être reséquer endoscopiquement ou chirurgicalement. Les polypes intestinaux de gros diamètre, sont surtout fréquent en cas de polypose hamartomateux comme dans le cas du syndrome de Peutz-Jeghers. Nous nous intéresserons ici plus particulièrement aux polypes coliques.

### **Définitions des « gros » polypes**

La définition du « gros polype » est une question de perspective, la plus commune reposant sur le potentiel de cancérisation de la lésion. Dans ce cas, un polype est gros au delà de 1 cm.<sup>1</sup> Cette définition prend modèle sur les polypes pédiculés, les plus étudiés dans les études épidémiologiques. La deuxième définition repose sur la possibilité technique de reséquer le polype avec les risques de complication inhérents au geste. La définition varie alors selon la forme pédiculé ou sessile du polype.

Pour un polype pédiculé, le seuil de taille choisi dans les études peut être de 1,<sup>2</sup> 2,<sup>3</sup> voire 3 cm de diamètre.<sup>4, 5</sup> L'incidence des gros polypes pédiculés de plus de 3 cm est très faible. Par

exemple, 2 centres de référence allemand et japonais ont publié des séries de 16 et 10 polypes de plus de 3 cm réséqués annuellement.<sup>4,5</sup>

Les polypes plans sont « gros » au delà de 1 cm s'ils sont à centre déprimé car l'envahissement sous-muqueux peut atteindre 40% des cas au delà de 2 cm de diamètre.<sup>6</sup> Les polypes plans non déprimés peuvent être défini comme grand à partir de 2 cm.<sup>7</sup> Les auteurs de séries de mucosectomie endoscopique, notamment japonaise, publient régulièrement des polypectomies pour des lésions dépassant 5 cm,<sup>7</sup> avec une taille moyenne de polypes réséqués de 22 mm en mucosectomie.<sup>8</sup> Des résection de polypes sessiles ont pu aller jusqu'à 8,5 cm en mucosectomie.<sup>5</sup> La taille des polypes se mesure soit visuellement de façon très subjective, soit à l'aide d'une pince à biopsie fermée (2 mm) ou ouverte (4 à 7 mm selon la référence).<sup>2</sup> Il est important de connaître les classifications de Paris ou de Kudo pour bien identifier le type de polype auquel on a affaire (Figure 1).<sup>9</sup>

Devant un gros polype, nous nous posons régulièrement 2 questions : 1) le polype est-il dégénéré ? Et 2) est-il techniquement possible de le réséquer sans risque démesuré et en évitant la résection incomplète. Il s'agit en fait de 2 aspects du même problème d'évaluation puisque plus le polype est gros et difficile à réséquer techniquement et plus la probabilité de cancer invasif, dépassant la sous-muqueuse, est élevée.

## **Comment reconnaître endoscopiquement un cancer devant une lésion polypoïde ?**

### ***Polypes pédiculés***

A l'inverse des polypes plans, peu d'études ont évalué l'aspect endoscopique suggérant la malignité d'un polype pédiculé. Ceci est du au fait que même lorsque la taille du polype augmente, la probabilité d'extension sous-muqueuse est plus faible s'il existe un pied (figure 2). Pour les polypes pédiculés, une équipe a proposé, sans validation, qu'un « polype d'aspect endoscopiquement bénin » n'avait pas les caractéristiques suivantes : ulcérations, friabilité ou induration au palper biopsique.<sup>4</sup>

La réalisation de biopsies d'un gros polype pour faire le diagnostic de cancer ou même de dysplasie de haut grade n'est pas très sensible. Ceci a été étudié parmi une cohorte de près de 20 000 patients suivis pour dépistage du cancer colorectal par rectosigmoïdoscopie et/ou Hemocult dans une région de Norvège.<sup>2</sup> Les patients ayant des polypes pédiculés en rectosigmoïdoscopie se voyaient proposer une coloscopie complète dès lors qu'il avait au moins un polype de plus de 1 cm ou une biopsie d'un polype correspondant à de l'adénome en histologie. Afin de minimiser le risque d'erreur de reconnaissance des polypes, seuls les

patients n'ayant qu'un polype par segment colique était inclus dans l'étude. Sur 12 960 personnes dépistées, 2154 (17%) avaient les critères d'inclusions à savoir un ou plusieurs polypes biopsiés pendant la rectosigmoïdoscopie et le ou les polypes enlevés lors de la coloscopie complète. 27% des polypes enlevés mesuraient plus d'un cm. Les biopsies classaient en dysplasie de bas grade 34 patients qui avaient de la dysplasie de haut grade en polypectomie. Elles « manquaient » le classement en cancer dans 4 cas. Inversement, elles classaient en haut grade 13 polypes en dysplasie de bas grade en réalité à l'analyse du polype entier. La non reconnaissance (faux négatifs) correcte du niveau de dysplasie était de 4, 10 et 24% pour les polypes mesurant respectivement entre 2-5, 6-9 et  $\geq 10$  mm. Sur 56 polypes en dysplasie de haut grade (n=52) ou déjà invasifs (n=4), les biopsies en classaient 63% (n=35) en dysplasie de bas grade. Cette large étude montre ainsi que les biopsies sous estiment la dysplasie de haut grade ou le cancer dans près de 60% des cas et ce plus fréquemment pour les polypes de plus de 1 cm mais également pour les « petits » polypes de moins de 1 cm.

### *Polypes sessiles*

Un cancer invasif atteint la sous-muqueuse après avoir dépassé la musculaire muqueuse. La sous-muqueuse peut être divisé en 3 tiers appelés sm1, sm2 et sm3 du plus superficiel au plus profond.<sup>9</sup> Les atteintes sm1 sont associées à un risque métastatique nul ou faible (<5%) et ne sont pas des contre-indications à la résection endoscopique tandis que l'extension sm2/3 nécessite une exérèse chirurgicale.<sup>10</sup> Le signe du non soulèvement de la muqueuse lors de l'injection précédant la résection est très spécifique de l'atteinte sm2/3.<sup>9</sup>

Pour les polypes plan ou sessile déprimés, de nombreuses études ont évalués l'aspect du polype en vision habituelle, le plus souvent couplée à la chromo-endoscopie et/ou l'endoscopie grossissante et/ou l'écho-endoscopie à haute fréquence par minisondes. Une équipe japonaise a montré que la combinaison de 4 critères pris ensemble (impression d'extension du polype, dépression profonde du centre du polype, irrégularité de surface et convergence des plis muqueux vers le polype) avaient une sensibilité et spécificité de 91 et 90% pour le diagnostic d'extension sous-muqueuse.<sup>11</sup> Plus élaborée a priori, la classification de Kudo permettrait de prédire l'absence de cancer (types I et II) ou sa probabilité (types III et IV) voire la certitude d'un envahissement sous muqueux (type V).<sup>10</sup> Une étude italienne a prospectivement évaluée 1560 patients ayant 381 polypes coliques pédiculés et 153 polypes plans ou déprimés avec réalisation d'une chromo-endoscopie à l'indigo carmin avec endoscopie grossissante.<sup>12</sup> Les auteurs ont classés selon Kudo avec une attitude interventionnelle : lorsque le polype avait un aspect de type I à IV, il était reséqué

endoscopiquement, les types V étant opérés. Les auteurs donnaient comme critères d'exclusion à la résection, l'aspect en type V, une extension du polype plan sur 2 plis coliques et une extension au delà d'un tiers de la circonférence, et le classique non soulèvement à l'injection muqueuse, critères retenus par d'autres.<sup>6</sup> Il y avait 131 polypes de types II, III et IV qui étaient reséqués endoscopiquement. La taille moyenne des 69 lésions « non invasives » c'est à dire allant jusqu'à sm1 était de 8 mm (extr. 4-38) et celle des 14 lésions invasives de 21 mm (extr. 3-38). Parmi les types II, 70 polypes (86%) étaient bien hyperplasiques (définition du type II) et 11 contenaient de la dysplasie de bas grade. Parmi les 58 polypes ayant un aspect de type III ou IV, 95% avaient de la dysplasie de bas ou de haut grade dont 2 patients sm1 et 1 patient sm2/3. Parmi les types V (n=14), 11 avaient un cancer invasif (4 sm1 et 7 sm2/3). Les valeurs prédictives positives et négatives de la classification de Kudo était ainsi de 86% et 96% pour la distinction entre lésions hyperplasiques et adénomateuses (type II versus types III, IV et V). Elles étaient de 79% et 98% pour le caractère non invasif ou invasif des cancers et en excluant les lésions hyperplasiques, la valeur prédictive négative était de 95%. Au total, la technique coloration – zoom était intéressante pour aider au choix entre résection endoscopique ou chirurgicale mais avait une valeur diagnostique intrinsèque insuffisante selon les auteurs. Le diagnostic en chromo-endoscopie n'était pas influencé par la taille des lésions.

Hurlstone et al. ont pour leur part rapporté leur expérience sur la résection par mucosectomie de 82 lésions planes à extension latérale mise en évidence chez 80 patients. L'identification de ces lésions était directement réalisée par coloration.<sup>6</sup> Ils identifiaient ainsi 32% (26/82) de type F (surface plane) et 68% (56/82) de type G (surface granuleuse). Les lésions de types G étaient plus grande que celles de type F avec en moyenne 42 mm pour les types G et 24 pour les types F (p<0,01). Les types F étaient plus fréquentes dans le côlon droit (77% (20/26)) et plus souvent associés à une maladie invasive (T2) (66% (10/15) v 33% (5/15)). Une mucosectomie était réalisée dans 58 cas (type G, 64%/type F, 36% (21/58)). Une récurrence locale était mise en évidence chez 17% des patients (10/58), chaque fois dans les 6 mois avec significativement plus de résection en plusieurs morceaux et de type G. Le taux global de guérison endoscopique pour ces lésions planes à extension latérale était de 96% (56/58) à 2 ans.

### **Quelles techniques employer ?**

La technique en ce qui concerne les polypes plans est abordée au chapitre précédant, il s'agit de mucosectomie endoscopique le plus souvent possible en une seule pièce. Elle consiste à

injecter jusqu'à 20 ml d'une solution saline, parfois colorée par un colorant, sous la muqueuse pour obtenir un large décollement. L'ensemble est ensuite pris par une anse diathermique avec picot pour obtenir un point fixe sur la muqueuse non décollée adjacente, ou sans. On applique ensuite un courant en coupe pure ou en endocoupe. Certains auteurs décrivent des résections à l'anse diathermique en bloc jusqu'à 2-3 cm de largeur.<sup>5, 13</sup> La technique de coupe préférée est celle de la coupe pure, sans coagulation associée car ces polypes ne présentent pas de gros vaisseaux et l'hémostase au clip ou argon est habituellement facile. La résection en plusieurs morceaux est plus sûre en cas de large surface mais associée à un risque de résection incomplète augmenté<sup>9</sup> que l'on peut réduire avec une électrocoagulation au plasma argon sur les berges de résection.<sup>14</sup>

Dans le cas du gros polype pédiculé, le risque hémorragique est évalué à 13-28% des cas contre 6% dans les polypes de moins de 1 cm.<sup>15</sup> Deux techniques peuvent être utilisées. La première est de prendre le pied du polype avec l'anse le plus haut possible et de reprendre, sans avoir retiré l'anse, le pied plus bas une fois la polypectomie effectuée. La reprise douce (et sans courant !) permet en effet de faire l'hémostase des vaisseaux du pied et certains conseillent même de laisser l'anse serrée en place jusqu'à 5 minutes.<sup>3</sup> Le courant utilisé est au mieux la combinaison coupe – coagulation appelée endocoupe. L'autre technique est celle de l'endoloop qui consiste à poser une anse autour du pied du polype, la serrer puis la larguer. La réalisation de la polypectomie avec une anse classique se fera ensuite en sécurité, au dessus de l'endoloop. Il n'y a pas d'étude sur la limite de diamètre de pied contre-indiquant formellement le geste et le choix de la technique est libre.

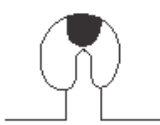







Une étude contrôlée récente évalue la combinaison de l'endoloop et de l'injection préventive, avant polypectomie à l'anse du pied de gros polypes pédiculés ( $\geq 2$  cm).<sup>15</sup> Il s'agissait d'une étude randomisée sans aveugle incluant 84 patients prospectivement dans le groupe A recevant l'injection d'adrénaline 1/10 000 et la pose d'une endoloop et 75 dans le groupe B, adrénaline seule. L'hémorragie post polypectomie est survenue chez 10 patients sur 159 (6,2%) avec 2 cas dans le groupe A (2,3%) et 8 dans le groupe B (10,6%), résultat significatif ( $P=0,04$ ). Un seul et 7 cas de saignement précoce ( $< 24$ h) était observé dans les groupes A et B.

## **Conclusions**

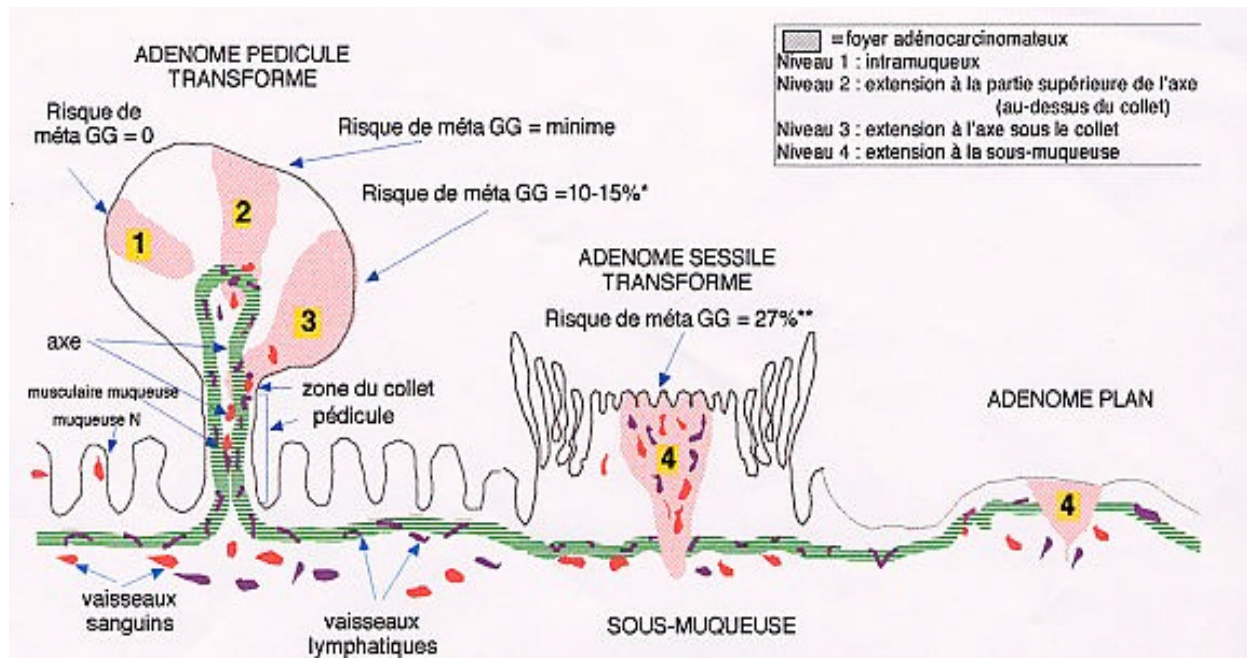
Les polypes plans de taille élevés peuvent être reséqués endoscopiquement par mucosectomie endoscopique à condition que leur surface ne s'étende pas sur 2 plis coliques adjacents et ne dépassent le tiers de la circonférence colique. Il est souhaitable de faire de la chromo-

endoscopie par exemple à l'indigo carmin entre 0,2 et 0,4% en s'aidant d'un zoom avec une bonne corrélation des types de Kudo pour le caractère invasif ou non du polype plan. Il ne faut pas réséquer pas un polype ayant un aspect en type V de Kudo. De plus, même si ces critères sont absents, le non soulèvement ou un soulèvement asymétrique de la muqueuse devra faire renoncer à la mucosectomie. L'adjonction de l'étude écho-endoscopique par minisonde pourrait être majeure avant la résection mais cette technique est onéreuse, nécessite une formation en écho-endoscopie classique et n'est donc pas disponible en pratique courante. Les polypes pédiculés peuvent être réséqués jusque 3-4 cm en prenant en utilisant si possible une endoloop et en associant une injection d'adrénaline avant la polypectomie.

Figure 1 : aspect des polypes et risque d'envahissement sous-muqueux (d'après Kiesslich et al.<sup>9</sup>)

Type	Macroscopic appearance	Rate of submucosal invasion	
Protruded type	 Ip Pedunculated	Low risk of submucosal invasion	
	 Ips Subpedunculated		
	 Is Sessile		
Flat type	 Iib Flat		
Superficial elevated type	 Iia Flat-elevated		High risk of submucosal invasion
	 Iia + Iic Flat-elevated with depression		
Depressed type	 Iic Slightly depressed		
	 Iic + Iia		

**Figure 2 : risque lymphatique en fonction de la forme du polype (d'après Diebold MD et al<sup>6</sup>).**



## References

1. Winawer SJ, Zauber AG, Fletcher RH, Stillman JS, O'Brien MJ, Levin Bet al. Guidelines for colonoscopy surveillance after polypectomy: a consensus update by the us multi-society task force on colorectal cancer and the american cancer society. *Gastroenterology*. 2006;130: 1872-1885
2. Gondal G, Grotmol T, Hofstad B, Bretthauer M, Eide TJ and Hoff G. Biopsy of colorectal polyps is not adequate for grading of neoplasia. *Endoscopy*. 2005;37: 1193-1197
3. Repici A and Tricceri R. Endoscopic polypectomy: techniques, complications and follow-up. *Tech Coloproctol*. 2004;8 Suppl 2: s283-90
4. Binmoeller KF, Bohnacker S, Seifert H, Thonke F, Valdeyar H and Soehendra N. Endoscopic snare excision of "giant" colorectal polyps. *Gastrointest Endosc*. 1996;43: 183-188
5. Kanamori T, Itoh M, Yokoyama Y and Tsuchida K. Injection-incision--assisted snare resection of large sessile colorectal polyps. *Gastrointest Endosc*. 1996;43: 189-195
6. Hurlstone DP, Sanders DS, Cross SS, Adam I, Shorthouse AJ, Brown Set al. Colonoscopic resection of lateral spreading tumours: a prospective analysis of endoscopic mucosal resection. *Gut*. 2004;53: 1334-1339



7. Higaki S, Hashimoto S, Harada K, Nohara H, Saito Y, Gondo T et al. Long-term follow-up of large flat colorectal tumors resected endoscopically. *Endoscopy*. 2003;35: 845-849
8. Jameel JKA, Pillinger SH, Moncur P, Tsai HH and Duthie GS. Endoscopic mucosal resection (emr) in the management of large colo-rectal polyps. *Colorectal Dis*. 2006;8: 497-500
9. Kiesslich R and Neurath MF. Endoscopic mucosal resection: an evolving therapeutic strategy for non-polypoid colorectal neoplasia. *Gut*. 2004;53: 1222-1224
10. Kudo S, Kashida H, Tamura T, Kogure E, Imai Y, Yamano H et al. Colonoscopic diagnosis and management of nonpolypoid early colorectal cancer. *World J Surg*. 2000;24: 1081-1090
11. Saitoh Y, Obara T, Watari J, Nomura M, Taruishi M, Orii Y et al. Invasion depth diagnosis of depressed type early colorectal cancers by combined use of videoendoscopy and chromoendoscopy. *Gastrointest Endosc*. 1998;48: 362-370
12. Bianco MA, Rotondano G, Marmo R, Garofano ML, Piscopo R, de Gregorio A et al. Predictive value of magnification chromoendoscopy for diagnosing invasive neoplasia in nonpolypoid colorectal lesions and stratifying patients for endoscopic resection or surgery. *Endoscopy*. 2006;38: 470-476
13. Bedogni G, Bertoni G, Ricci E, Conigliaro R, Pedrazzoli C, Rossi G et al. Colonoscopic excision of large and giant colorectal polyps. technical implications and results over eight years. *Dis Colon Rectum*. 1986;29: 831-835
14. Brooker JC, Saunders BP, Shah SG, Thapar CJ, Suzuki N and Williams CB. Treatment with argon plasma coagulation reduces recurrence after piecemeal resection of large sessile colonic polyps: a randomized trial and recommendations. *Gastrointest Endosc*. 2002;55: 371-375
15. Paspatis G, Paraskeva K, Theodoropoulou A, Mathou N, Vardas E, Oustamanolakis P et al. A prospective, randomized comparison of adrenaline injection in combination with detachable snare versus adrenaline injection alone in the prevention of postpolypectomy bleeding in large colonic polyps. *Am J Gastroenterol*. 2006;101: 2805-2809
16. Diebold MD and Boyer J. [management of malignant polyps]. *Gastroenterol Clin Biol*. 1998;22: S147-54