

Journées de Gastro-Entérologie de l'Hôpital Saint Antoine 2007

LYMPHOMES B INTESTINAUX

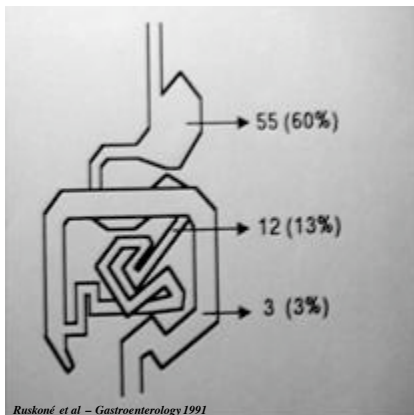
Agnès RUSKONE-FOURMESTRAUX
agnes.fourmestaux@sat.aphp.fr

Hôpital St ANTOINE, PARIS.

GELD

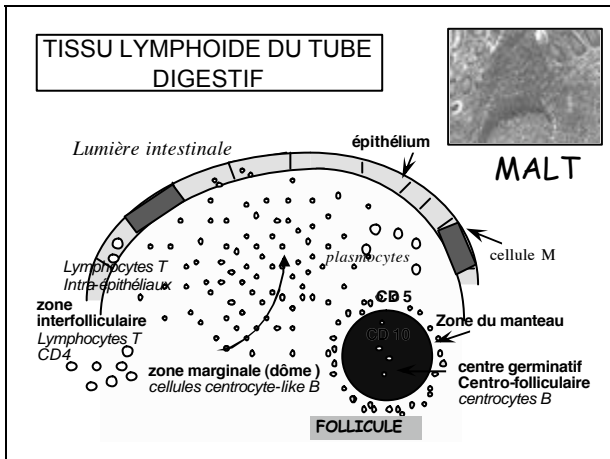


LYMPHOMES PRIMITIFS GASTRO-INTESTINAUX



PRESENTATION CLINIQUE – LYMPHOMES INTESTINAUX

- Douleur abdominale
- Masse abdominale
- Occlusion intestinale
- Amaigrissement
- Rectorragies
- Malabsorption, diarrhée



LYMPHOMES GASTRO-INTESTINAUX
CLASSIFICATIONS HISTOPATHOLOGIQUES: Isaacson et OMS 2001

- **LYMPHOMES B**
 - Lymphomes du MALT= lymphomes de la zone marginale du MALT
 - faible malignité (centrocyte-like) pouvant se transformer en
 - haute malignité avec ou sans contingent de faible malignité
 - Lymphomes diffus à grandes cellules B
 - Polypose lymphomateuse = lymphomes des cellules du manteau
 - Lymphomes de Burkitt et de type Burkitt = Burkitt
 - Lymphomes de type ganglionnaire = lymphomes folliculaires
- **LYMPHOMES T**
 - Avec ou sans atrophie villositaire = lymphome de type intestinal de faible et surtout haut degré de malignité

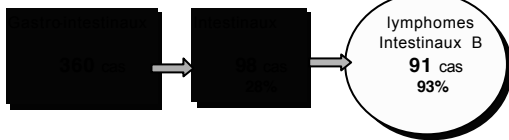LYMPHOMES INTESTINAUX

BILAN d' EXTENSION

- examen clinique (gg.superficiels, masse abdominale)
- biologie (LDH, bêta2 micro glob, population monotypique sang),
Ac anti-endomysium).
- endoscopie digestive haute et basse
- écho-endoscopie (rectum)
- transit du grêle
- tomodensitométrie abdomen et thorax
- examen ORL (tomodensitométrie+/- endo)
- biopsie médullaire

Lymphomes B primitifs intestinaux

- 1991-2000
- Etude prospective du GELD
- Diagnostic anatomo-pathologique/ (WHO classification, 2001)
 - Relecture des lames: A.LAVERGNE, J.AUDOUIN
- Bilan d'extension complet (Ann Arbor)
- Traitements adaptés au sous-type histologique



PRESENTATION CLINIQUE – LYMPHOMES INTESTINAUX

Total N= 91	N(%)	Sexeratio	Age Mediane, extrêmes
Diffus à grdes cellules B	38 (42%)	1.1	56 (15-73)
Zone du manteau	34 (37%)	1.8	54 (21-78)
Folliculaire	12 (13%)	1.4	56 (40-68)
Zone marginale - MALT	5 (5%)	1.5	66 (48-74)
Burkitt	2 (3%)	1.0	48 (40-56)

PRESENTATION CLINIQUE – LYMPHOMES INTESTINAUX

Total N = 91	Diagnostic Endoscopique	Siege principal (n) grêle colon		Multifocal	Stade I-IIe %
Diffus à grdes Cell. (38)	32%	36	2	13%	92
Zone du manteau (34)	86%	8	27	100%	26
Folliculaire (12)	75%	8	4	67%	91
Zone marginale -MALT (5)	100%	4	1	0	100
Burkitt (2)	100%	2	0	0	100

Phénotype cellulaire des différents lymphomes intestinaux B - Immuno-histochimie

Histologie	CD5	CD10	CyclD1	bcl2	MIB1(%)
Diffus grdes cell	-	-/+	-	+/-	> 50
Z. manteau	+	-	+	+	15-50
Folliculaire	-	+	-	+	15-50
MALT	-	-	-	+	5-20
Burkitt	-	+	-	-	100

Diagnostics différentiels

Hyperplasie folliculaire lymphoïde bénigne (CD20+, CD10+, Bcl2-, MIB 1>50)
Localisation digestive de LLC (CD20+, CD5+, CD23+)

PRONOSTIC et TRAITEMENT- LYPHOMES INTESTINAUX

	Traitements	suiti Median, mois	Survie Globale 5 ans	Survie en rémission
Diffus à grandes c	± chirurgie+ CT	35	80%	80 %
Cellules du manteau	CT ± ACS	36	61%	21 %
Folliculaire	Surveillance ou CT	25	92%	25 %
Zone marginale-MALT	Chirurgie ou RT ou CT	60	80%	60 %
Burkitt	CT ± Chirurgie	24	100 %	100%

CT= chimiothérapie, RT= radiothérapie, ACS=autogreffe de cellules souches

CONCLUSION

Les lymphomes B intestinaux sont représentés par une grande variété d'entités anatomocliniques qu'il est important de bien savoir reconnaître leur pronostic et leur traitement étant différents.
