

Risques et bénéfices du scanner du tube digestif

Yves Menu
Hôpital Saint-Antoine

Après l'apoptose...

- Disparition de l'imagerie digestive conventionnelle
 - Concurrencée par l'endoscopie
 - Cannibalisée par la tomodensitométrie
 - Achevée par la non-transmission des compétences

Les avantages de la TDM

- Résolution spatiale
 - Imagerie isotropique (voxel de 0,65 mm)
 - Multiples contrastes (vasculaire, digestif blanc ou noir)
 - Standardisation, reproductibilité
 - Imagerie de la paroi et de l'environnement
- Résolution temporelle
 - Acquisition 0,3 sec
 - Etudes dynamiques
- Autres Avantages
 - Coût
 - Disponibilité

Les inconvénients de la TDM

- Une méthode (un peu) invasive
 - Nécessité de l'entérocluse +++
- Le point noir de la dosimétrie
 - Une réelle préoccupation (NEJM)
 - 15% de l'imagerie RX, 40% de l'irradiation diagnostique

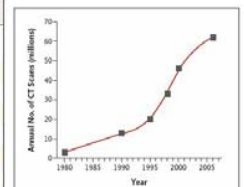
Un peu de pragmatisme

- Différencier santé publique et risque individuel
 - Risque relatif théorique
- S'inscrire dans les recommandations en vigueur (force médico-légale dans le futur)
 - Recommandations publiées
- Evaluer le bénéfice individuel
 - But de l'examen
- Mesurer les alternatives
 - Capsule
 - IRM

Quel est le risque réel?

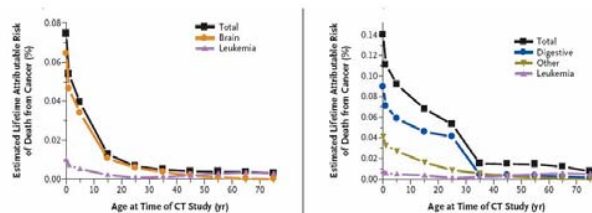
Table 1. Typical Organ Radiation Doses from Various Radiologic Studies.

Study Type	Relevant Organ	Relevant Organ Dose ^a (mGy or mSv)
Dental radiography	Brain	0.005
Posterior–anterior chest radiography	Lung	0.01
Lateral chest radiography	Lung	0.15
Screening mammography	Breast	3
Adult abdominal CT	Stomach	10
Barium enema	Colon	15
Neonatal abdominal CT	Stomach	20



Brenner DJ; N Engl J Med 2007

Quel est le risque réel?



Brenner DJ; N Engl J Med 2007

En résumé

- Pas de risque individuel élevé après 35 ans
- Balance bénéfico-risque
- Poids des recommandations professionnelles

Pour aujourd'hui

- Devant une situation d'urgence
 - Hémorragie, douleurs, fièvre
 - Rôle indispensable de la TDM, sans entérocluse
- Devant une suspicion de maladie inflammatoire ou chronique
 - Rôle minime de la TDM
 - Substitution par multimodalité, et notamment par l'IRM

Pour aujourd'hui

- Les indications du scanner du grêle
 - Le "single shot"
 - La situation d'urgence
 - Le bilan d'une tumeur