



HAUTE AUTORITÉ DE SANTÉ

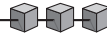
Recommandations professionnelles

Complications de la diverticulose colique

Question 1 : Quelle est la valeur diagnostique des différents examens dans la diverticulite simple et compliquée ? Quelle doit être la stratégie diagnostique ?

Décembre 2006

Document paru dans Gastroentérologie Clinique et Biologique
Reproduit avec l'aimable autorisation de l'éditeur



Quelle est la valeur diagnostique des différents examens dans la diverticulite simple et compliquée ? Quelle doit être la stratégie diagnostique ?

QUESTION 1

Marc ZINS (1), Jean-Michel BRUEL (2), Patrick POCHET (3), Denis REGENT (4), Didier LOISEAU (5)

(1) Radiologue, Fondation Hôpital Saint-Joseph, Paris ; (2) Radiologue, Hôpital Saint-Eloi, Montpellier ;
(3) Médecin généraliste, Clermont-Ferrand ; (4) Radiologue, CHU Nancy-Brabois, Vandœuvre-lès-Nancy ; (5) Gastro-entérologue, Paris.

Introduction

Le diagnostic exact et précis de la poussée de diverticulite du côlon est un élément fondamental dans la stratégie de prise en charge. Le choix des propositions thérapeutiques dépend en effet de la gravité des poussées et du nombre de celles-ci [1]. L'examen clinique associé à la biologie, même s'il permet d'évoquer le diagnostic dans une majorité des cas, n'est pas capable de déterminer la gravité d'une poussée de diverticulite. De plus, il existe des diagnostics alternes qui peuvent parfaitement simuler la symptomatologie clinique et biologique d'une diverticulite et dont la prise en charge sera totalement différente ; dans une étude prospective ayant comparé les performances des examens d'imagerie chez des patients cliniquement suspects de diverticulite sigmoïdienne, moins de 50 % des sujets inclus avaient un diagnostic final de diverticulite [2]. Enfin, dans l'une des plus importantes séries prospectives sur la diverticulite du côlon gauche incluant 542 patients, seuls 77 % avaient une température > 37,5° et 54 % une leucocytose > 11 000/mL [3]. Les signes cliniques et biologiques de diverticulite n'ont donc pas une sensibilité et une spécificité suffisantes pour permettre une prise en charge adéquate.

Il est donc indispensable d'avoir à disposition une technique de référence permettant à la fois de poser avec certitude le diagnostic et de classer en forme grave ou non grave la poussée de diverticulite du côlon. Cette technique de référence fait aujourd'hui appel à l'imagerie.

La diverticulite correspond à l'inflammation d'une zone du diverticule, en général son sommet, en réponse à la présence érosive de matières fécales desséchées à l'intérieur du diverticule. La localisation au sommet du diverticule explique la rapide atteinte de la graisse péricolique par le processus inflammatoire ; ainsi, au cours de la diverticulite les anomalies spécifiques de l'affection seront péricoliques au point que certains utilisent le terme de « péricolite ». Ce dernier point explique l'importance et l'essor des explorations morphologiques permettant une étude précise de l'atmosphère péricolique.

Le but de cet article est de détailler la valeur diagnostique des examens complémentaires morphologiques dans la diverticulite du côlon et de proposer une stratégie diagnostique.

Clichés d'abdomen sans préparation (ASP)

Les radiographies standards de l'abdomen sont encore très souvent utilisées voire recommandées par certaines sociétés savantes chez les patients suspects de diverticulite du côlon [4-6]. Il est pourtant clairement établi que l'ASP ne permet pas d'établir le diagnostic de diverticulite du côlon ; en effet, dans une étude rétrospective incluant 1 000 patients consécutifs ayant été explorés pour douleur abdominale aiguë, l'ASP avait une sensibilité de 0 % pour le diagnostic de diverticulite du côlon [7].

Son rôle se limite à faire le diagnostic de pneumopéritoine en cas de perforation en péritoine libre ou de rétropneumopéritoine en cas de perforation postérieure au sein d'un espace rétropéritonéal. La sensibilité de l'ASP pour établir le diagnostic de pneumopéritoine chez les sujets ayant une diverticulite reste médiocre ; elle était évaluée à 56 % dans une série chirurgicale incluant 25 formes perforées en péritoine libre à partir d'un collectif de 224 patients [8]. Il n'existe pas à notre connaissance d'étude ayant spécifiquement comparé les performances diagnostiques de l'ASP et de la tomographie assistée par ordinateur (TDM) pour le diagnostic de pneumopéritoine au cours de la diverticulite. Il est cependant clairement admis que la TDM est nettement supérieure à l'ASP dans cette indication ; en particulier dans les formes où la perforation est limitée au mésocôlon, la recherche de petites quantités de gaz en situation extradiigestive, dont on connaît l'importance sur le plan pronostique, est du ressort exclusif de la TDM. De plus, dans une étude rétrospective évaluant 76 patients ayant une perforation du tractus digestif, la TDM avait une sensibilité de 85 % pour évaluer le site et la cause de la perforation [9].

Au vu des données exposées ci-dessus, il apparaît justifié de préconiser une substitution TDM/ASP dans cette indication et probablement au-delà dans l'exploration de la quasi-totalité des syndromes douloureux aigus de l'abdomen.

Recommandation

Il n'est pas recommandé de réaliser de cliché d'ASP chez un patient cliniquement suspect de diverticulite.

Lavement opaque

Le lavement aux hydrosolubles a longtemps été considéré comme l'examen de référence pour le diagnostic de diverticulite du côlon. Il montre classiquement en association : de multiples diverticules coliques, un rétrécissement sigmoïdien progressif, étendu et relativement symétrique, des plis sigmoïdiens épaissis et transversalisés [10]. Ces anomalies peuvent en fait correspondre à de simples modifications causées par les troubles chroniques de la motricité ou à des séquelles fibreuses de poussées inflammatoires anciennes [10]. En pratique, le lavement ne permet un diagnostic spécifique de diverticulite qu'en cas d'extravasation de produit de contraste à partir d'un diverticule. Cette extravasation peut se diriger : a) en péritoine libre, b) au sein d'un abcès péricolique, c) dans un trajet fistuleux intrapariétal ou plus à distance de la paroi colique vers la vessie, le vagin, l'intestin grêle, la paroi abdominale ou la peau [11]. Son principal défaut est l'impossibilité d'étudier de façon directe l'atmosphère péricolique. Au cours du lavement opaque, le diagnostic d'abcès péricolique repose donc essentiellement sur des signes indirects : aspect de compression extrinsèque sous forme d'une déformation régulière de la muqueuse colique. L'un des points forts relatif du lavement opaque est sa capacité à établir le diagnostic différentiel entre diverticulite et cancer colique [1].

Les performances du lavement opaque pour établir le diagnostic de diverticulite sont bonnes dans la littérature avec une sensibilité ou une précision diagnostique comprises entre 77 et 92 % [2, 12, 13]. Cependant, Ambrosetti et al., dans la principale étude prospective ayant comparé les résultats de la TDM et du lavement opaque chez 420 patients, ont montré une supériorité significative de la TDM en termes de sensibilité pour le diagnostic de diverticulite du côlon gauche (98 vs 92 % ; $P = 0,01$), ainsi qu'une supériorité significative pour la capacité à classer les formes sévères (avec abcès ou présence de gaz extradiigestif) (26 vs 9 % ; $P = 0,02$). Les autres études ayant antérieurement comparé les performances de la TDM et du lavement opaque dans le diagnostic de diverticulite ont donné des résultats contradictoires [2, 12, 14]. Ces études sont en pratique difficilement comparables du fait d'importants biais méthodologiques (techniques TDM dépassées, critères TDM non-conformes, faible nombre de patients inclus). Pourtant l'une de ces études ayant utilisé les critères TDM adéquats et un balisage du côlon montrait déjà une supériorité de la TDM en termes de performance diagnostique (93 vs 80 %) [2]. Enfin, dès 1984, l'étude d'Hulnick et al. montrait que le lavement opaque en comparaison de la TDM sous-estimait l'extension de la diverticulite dans 41 % des cas [14].

En pratique, on peut considérer qu'au moins depuis l'étude d'Ambrosetti et al. parue en 2000 [13], il n'y a plus de controverse sur la place du lavement opaque ; celui-ci ne doit plus être pratiqué en première intention. Il peut être proposé en deuxième intention dans quelques cas particuliers : recherche de trajet fistuleux, diagnostic différentiel avec un cancer colique.

Recommandation

Il n'est pas recommandé de réaliser en première intention un lavement aux hydrosolubles chez un patient cliniquement suspect de diverticulite.

Tomodensitométrie (TDM)

Sémiologie, technique et résultats

La TDM est l'examen diagnostique de référence au cours de la diverticulite. Les premières publications ayant évalué les performances de la TDM dans la diverticulite du côlon remontent à plus de 20 ans [14, 15]. Il a pourtant fallu attendre la fin des années 1990 pour que la TDM s'impose définitivement dans les revues générales comme l'examen diagnostique fondamental de la diverticulite du côlon [16-19]. Les progrès de la technique TDM (apparition du mode hélicoïdal entraînant une diminution de l'épaisseur de coupe et du temps d'acquisition) expliquent en partie cette reconnaissance de la TDM, mais l'important travail prospectif de l'équipe d'Ambrosetti, premier travail montrant une supériorité significative de la TDM sur le lavement, a eu une importance majeure dans l'acceptation de la TDM comme technique de référence par l'ensemble des acteurs impliqués dans la prise en charge de la diverticulite [13].

Les trois principaux signes TDM observés au cours de la diverticulite sont aujourd'hui bien codifiés : 1) épaissement de la paroi colique (supérieur à 4 mm), 2) anomalies de la graisse péricolique (pouvant aller d'une simple densification jusqu'à la perforation avec abcès) et 3) présences de diverticules coliques. Dans une étude incluant 312 patients, ces trois signes avaient une sensibilité individuelle supérieure à 90 % et les deux premiers avaient une spécificité de 90 % [20]. Dans cette même étude, utilisant des coupes fines de 5 mm et un balisage colique aux hydrosolubles, la précision globale, la sensibilité, la spécificité, les valeurs prédictives positives et négatives de la TDM pour le diagnostic de diverticulite étaient toutes de 99 % [20]. La présence d'anomalie de la graisse péricolique est le signe le plus

important dans cette affection et devrait théoriquement être notée dans tous les cas ; plus généralement ce signe était le plus sensible et le plus spécifique pour différencier sigmoïde normal et pathologique dans une étude incluant 210 examens TDM chez des patients ayant des pathologies sigmoïdiennes diverses [21].

Le balisage digestif est recommandé par certains auteurs du fait de son aide à l'étude de l'épaississement pariétal et de sa capacité à déterminer le caractère extradiigestif des petites quantités de gaz visibles en TDM [20]. Cet apport du balisage digestif était déjà bien démontré dans l'étude prospective de Rao et al., incluant 150 patients explorés par TDM utilisant uniquement l'opacification colique et montrant une sensibilité de 97 % et une spécificité de 100 % pour le diagnostic de diverticulite [22]. Enfin, dans un travail rétrospectif incluant 308 examens TDM réalisés avec opacification basse aux hydrosolubles, Kircher et al. ont démontré l'absence de complication liée au lavement au cours de l'examen TDM ; dans cette étude, aucune extravasation de contraste n'était observée y compris chez les 37 patients présentant des images de gaz en situation extradiigestive [23].

Plus récemment, de nouveaux signes TDM de diverticulite du côlon ont été décrits ; il s'agit du signe de la tête de flèche (*arrowhead sign*) et du signe du diverticule inflammatoire (*inflamed diverticula*) [24] ; le signe de la tête de flèche correspond à la forme prise par le produit de contraste hydrosoluble à la base d'un diverticule et nécessite donc un balisage colique par lavement ; le signe du diverticule inflammatoire correspond à la présence d'un diverticule au centre d'une densification de la graisse péricolique. Ces deux signes ont une sensibilité faible (8 % pour le premier et 30 % pour le second) et leur intérêt repose sur leur excellente spécificité (respectivement 99 et 100 %) [20].

L'étude la plus récente utilisant un scanner multicoupes (4 coupes par rotation) ayant inclus prospectivement 120 patients suspects de diverticulite retrouvait une sensibilité de 97 %, une spécificité de 98 % et une précision globale de 98 % [25]. Il n'existe pas à notre connaissance d'étude publiée ayant utilisé des scanners multicoupes équipés de plus de quatre « barrettes » de détecteurs dans l'étude de la diverticulite du côlon. Le principal apport des scanners multicoupes de dernière génération est l'amélioration sensible de la qualité des reformations multiplanaires du fait d'un réel isotropisme dans les trois axes des images reconstruites ; cependant, même si ces reconstructions peuvent apporter une amélioration du diagnostic dans certains cas difficiles, il est peu probable que les performances globales de la TDM soient modifiées, celles-ci étant déjà à un niveau très élevé.

À l'exception de l'équipe de Rao qui préconise une technique dédiée utilisant uniquement l'opacification basse, la très grande majorité des équipes réalise une injection intraveineuse de produit de contraste iodé [22]. Cette injection de contraste intraveineuse est justifiée par : 1) sa capacité à mieux délimiter les anomalies péricoliques ou pariétales, en particulier par le rehaussement périphérique de la paroi des abcès de petite taille et 2) la recherche systématique d'une pyléphlébite ou d'un abcès intrahépatique (la diverticulite du côlon est actuellement la première cause de thrombose septique du système porte). Ainsi, l'exploration TDM en cas de suspicion de diverticulite impose l'exploration complète de la cavité abdominale du diaphragme au pubis avec étude au temps portal (65 à 70 secondes suivant l'injection de 1,5 à 2 cc/kg d'un produit de contraste iodé non ionique).

Apport dans le diagnostic différentiel

De nombreuses études, y compris initiales insistent sur la supériorité de la TDM à poser un diagnostic alterne, cette situation étant fréquente puisque retrouvée dans 25 à 50 % des cas [2, 22, 25]. Dans cette situation, où le diagnostic clinique de

Quelle est la valeur diagnostique des différents examens dans la diverticulite simple et compliquée ? Quelle doit être la stratégie diagnostique ?

diverticulite n'est pas confirmée par la TDM, la précision diagnostique de la TDM pour poser un diagnostic alterne est d'environ 70 % [2, 25]. Les principaux diagnostics alternes couramment retrouvés en TDM sont : l'occlusion du grêle, la torsion d'appendice épiploïque, l'appendicite aiguë, la pathologie inflammatoire du grêle ou du côlon, la pathologie lithiasique urinaire, la pathologie tumorale du côlon en perforation inflammatoire [16].

Valeur pronostique

La TDM a au-delà de sa valeur diagnostique, une valeur pronostique qui en fait un élément incontournable pour l'aide à la prise de décision thérapeutique à chaud comme à froid. Plusieurs travaux initiaux avaient suggéré, mais sans le démontrer, l'intérêt de la TDM dans la prise en charge à chaud, en particulier dans les formes avec abcès péricolique [2, 3, 14]. Mais à nouveau ce sont les travaux d'Ambrosetti qui ont démontré le rôle pronostique de la TDM [3] ; en définissant les formes sévères comme celles associées à la présence d'abcès, de gaz ou de produit de contraste en situation extradiigestive, une étude prospective incluant 542 patients a démontré : 1) que le risque d'échec du traitement médical à la phase aiguë était significativement plus élevé dans les formes sévères (26 vs 4 % ; $P < 0,0001$), 2) qu'après un succès du traitement médical, le risque de récurrence était significativement plus élevé chez les patients ayant eu une forme sévère en TDM (36 vs 17 %, $P < 0,0001$) [3]. Ces résultats ont été confirmés depuis par une étude taïwanaise, incluant un faible nombre de diverticulite (38 cas), cependant la présence de gaz extradiigestif ou d'abcès était significativement liée à un mauvais pronostic initial [26]. Enfin récemment, une nouvelle étude de l'équipe de l'hôpital cantonal de Genève a progressé dans la description des signes TDM prédictifs d'échec du traitement médical ; dans cette étude ayant inclus 168 patients consécutifs traités médicalement, les signes TDM significativement associés à un échec du traitement non chirurgical étaient : 1) la présence d'abcès et 2) la présence de poche de gaz extradiigestif de taille supérieure à 5 mm [27]. Dans cette étude la présence de petites bulles de gaz extradiigestif de taille inférieure à 5 mm n'était pas significativement associée à une issue défavorable du traitement médical [27].

Formes pièges et limites de la TDM

DIVERTICULITES DU CÔLON DROIT

Les diverticulites du côlon droit et du cæcum sont rares dans les pays occidentaux mais posent un problème spécifique ; leur diagnostic clinique n'est quasiment jamais posé et les diagnostics différentiels de pathologies inflammatoires ou tumorales sont nombreux en cas de douleur de la fosse iliaque droite. La sémiologie TDM des diverticulites du cæcum a été décrite initialement par Balthazar et al. et ne diffère pas de celle décrite au niveau sigmoïdien : épaissement de la paroi colique, présence de diverticules et anomalies de la graisse péricolique [28]. Cette sémiologie n'est cependant pas assez spécifique dans cette topographie et Jang et al. ont proposé d'y adjoindre le signe du diverticule inflammatoire (présence d'un diverticule à paroi épaissi centré sur une densification de la graisse péricolique) ; ce signe dans une série rétrospective de 12 cas de diverticulite du cæcum était noté chez 83 % des patients [29]. Un stercolithe était souvent noté dans la lumière du diverticule inflammatoire et la TDM était aussi utile pour éliminer le diagnostic d'appendicite en montrant l'appendice normal [29]. Les mêmes auteurs dans une étude rétrospective comparant la TDM de 19 patients ayant une diverticulite du côlon droit et 21 patients ayant un cancer du côlon droit ont montré que les deux signes les plus discriminants et en faveur du diagnostic de diverticulite étaient la présence d'un diverticule inflammatoire et la conservation du rehausse-

ment habituel en couche concentriques de la paroi colique épaissie [30].

DIAGNOSTIC DIFFÉRENTIEL AVEC LE CANCER COLIQUE

Dès 1990, Balthazar et al. soulignent les limites de la TDM pour faire le diagnostic différentiel entre diverticulite et cancer colique dans une forme inflammatoire ou perforée en démontrant la difficulté à différencier un épaissement de la paroi colique secondaire à l'hypertrophie musculaire d'un épaissement tumoral [31]. Depuis de nombreux travaux ont tenté de déterminer des signes spécifiques d'une atteinte tumorale ou inflammatoire ; de ces travaux on peut retenir les points suivants : 1) la présence de ganglions péricoliques est significativement plus fréquente en cas de néoplasie [21, 32], 2) un épaissement de la paroi colique s'étendant sur plus de 10 cm, un raccordement progressif avec la paroi normale et la présence de signes d'infiltration liquidienne du mésocôlon sont des signes en faveur d'une diverticulite [21, 32, 33] et 3) aucun des signes précédents seuls ou en association ne possèdent une spécificité suffisante pour permettre un diagnostic de certitude y compris dans la seule étude ayant utilisé un scanner multicoupe et où les rares faux positifs et faux négatifs retrouvés concernaient à chaque fois le diagnostic de tumeur [25]. Ainsi, dans tous les cas où un doute existe, la règle doit être de programmer à distance de l'épisode aigu un examen endoscopique pour éliminer une néoplasie.

DIAGNOSTIC DES FISTULES

Certaines fistules sont de diagnostic relativement simple en TDM ; c'est principalement le cas des fistules colovésicales où la présence de gaz à la partie antérieure de la vessie signe quasiment le diagnostic lorsqu'il s'y associe des signes TDM de diverticulite sur une portion de côlon située au contact de la paroi vésicale. Le diagnostic des fistules pariétales (intramurales) et des fistules entéro-entériques est par contre beaucoup plus difficile ; cette difficulté était déjà notée en 1990 dans l'étude de Cho et al. concernant les fistules intramurales et confirmée à nouveau en 2003 dans l'étude de Werner et al. où un tiers seulement des fistules chirurgicalement prouvées était diagnostiquée en TDM [2, 25].

RETARD DIAGNOSTIC

Un des principaux facteurs d'échec de la TDM est le délai souvent trop long avec lequel l'examen est réalisé. Une étude rétrospective incluant 47 patients hospitalisés pour suspicion de diverticulite suggère que la TDM réalisée dès l'admission du patient permet un diagnostic plus précis, une identification et une prise en charge plus précoce des complications [34]. Plus problématique est la situation très souvent rencontrée dans les formes cliniquement peu sévères traitées en externe et où le scanner est réalisé plusieurs jours ou semaines après la mise en route du traitement médical ; dans ce cas, le scanner est souvent négatif montrant des signes de diverticulose ou de maladie diverticulaire avec myochose sous forme d'un épaissement de la paroi colique mais il manque le signe essentiel de l'infiltration de la graisse péricolique sans lequel le diagnostic de poussée aiguë récente ne peut être posé. Ce retard à la réalisation de l'examen TDM pose des problèmes quotidiens lors des réunions de concertation multidisciplinaire lorsqu'il faut poser l'indication d'une résection chirurgicale chez un patient ayant eu plusieurs épisodes cliniques évocateurs de diverticulite et que le scanner « contemporain » d'une des poussées ne peut l'objectiver.

Recommandations

Il est recommandé de réaliser un examen TDM à tous les patients cliniquement suspects de diverticulite du côlon et ce, à

chaque épisode afin : a) d'établir le diagnostic positif (infiltration péricolique associée à la présence de diverticules), b) de poser un diagnostic alterne, c) d'aider à la prise de décision thérapeutique en urgence (drainage d'un abcès, chirurgie en urgence) et à distance (nombre de poussées inflammatoires). L'examen TDM doit être réalisé dans les 24 heures suivant l'admission des patients hospitalisés ou dans les 72 heures suivant la suspicion diagnostique et la mise en route du traitement antibiotique pour les patients non hospitalisés.

Échographie

Les signes échographiques de diverticulite du côlon ont été largement décrits depuis 15 ans ; la présence d'un épaississement hypoéchogène de la paroi colique, un aspect hyperéchogène de la graisse péricolique et la visualisation de diverticules sont les signes classiquement décrits [10, 35]. L'échographie a, dans trois études prospectives de la littérature, une sensibilité de 84-98 % et une spécificité de 80-98 % pour le diagnostic de diverticulite du côlon [36-38]. De même qu'en TDM la présence d'un diverticule inflammatoire (défini comme une formation arrondie raccordée à une paroi colique épaissie et contenant une graisse péricolique d'échogénéité modifiée) est un signe moyennement sensible (77 %) mais très spécifique (99 %) de diverticulite [39]. Ces bonnes performances concernent essentiellement les formes non compliquées et nécessitent une technique rigoureuse et des praticiens expérimentés. En pratique, les excellentes performances des scanners de dernière génération en termes de sensibilité et de spécificité, le caractère reproductible et la possibilité de « réinterpréter » l'examen TDM par un lecteur expert font que la très grande majorité des équipes radiologiques prenant en charge un patient suspect de diverticulite réalise un examen TDM en première intention. Chez les sujets jeunes de sexe féminin, et lorsqu'il existe un doute avec une pathologie utéro-annexielle, l'échographie par voie endocavitaire est souvent utile, doit être réalisée en première intention, et peut permettre d'établir le diagnostic différentiel.

Recommandation

Il n'est pas recommandé de réaliser systématiquement une échographie abdominale chez un patient cliniquement suspect de diverticulite en dehors de situations cliniques particulières (suspicion de pathologie utéro-annexielle).

IRM

Deux études de faisabilité ont été publiées par la même équipe en Allemagne et ont montré des performances comparables aux séries utilisant la TDM. Il s'agissait cependant de formes peu sévères et incluant un nombre faible de patients [40, 41]. En pratique, l'IRM a plusieurs défauts importants comparée à la TDM et qui font douter de sa place dans cette pathologie : 1) un temps d'exploration nettement supérieur en comparaison des TDM actuelles et surtout, 2) l'impossibilité de faire un diagnostic précis et fiable de pneumopéritoine, en particulier en cas de petites bulles de gaz extradiigestives.

Endoscopie, endoscopie virtuelle

Une seule étude a évalué le rôle de la coloscopie à chaud au cours de la diverticulite ; cette étude a inclus 107 patients ; les patients présentant du gaz en situation extradiigestive en TDM étaient exclus de l'étude et n'avaient pas de coloscopie. Malgré

cette précaution un cas de perforation sigmoïdienne était noté. Surtout, le bénéfice immédiat pour le patient n'était pas démontré dans cette étude [42]. L'endoscopie est clairement contre-indiquée à la phase aiguë en cas de suspicion clinique de diverticulite.

Une situation très différente est celle de la coloscopie réalisée chez un patient n'ayant pas de suspicion clinique de diverticulite et chez lequel l'endoscopie met en évidence des signes d'inflammation possiblement en rapport avec une diverticulite (œdème, erythème ou issue de pus à l'orifice d'un diverticule) ; une série rétrospective incluant 2 566 coloscopies consécutives retrouvait 21 patients (0,8 %) avec un aspect d'inflammation d'un diverticule [43]. La très grande majorité de ces patients sont restés asymptomatiques en l'absence de tout traitement antibiotique ce qui pose le problème de la significativité de ces signes endoscopiques [43].

À distance de la poussée aiguë, l'endoscopie peut être réalisée à la recherche d'une tumeur colique en particulier en cas de doute diagnostique en TDM ou pour certains, à titre systématique chez les sujets de plus de 50 ans et chez les sujets à risque de cancer rectocolique.

La coloscopie virtuelle par TDM nécessite une importante insufflation de gaz et est donc formellement contre-indiquée en cas de suspicion clinique de diverticulite. En revanche, à distance de la poussée aiguë, la coloscopie virtuelle ou le coloscanner à l'eau, qui pourrait remplacer la coloscopie sont en cours d'évaluation.

Recommandations

Chez un patient cliniquement suspect de diverticulite l'IRM n'est pas recommandée. La coloscopie virtuelle est contre-indiquée.

Il n'est pas recommandé de réaliser une coloscopie chez un patient suspect de diverticulite.

RÉFÉRENCES

1. Chautems R, Ambrosetti P, Soravia C, Morel P. Diverticulite sigmoïdienne : développements récents dans la prise en charge. *Méd Hyg* 2002;60:1222-5.
2. Cho KC, Morehouse HT, Alterman DD, Thornhill BA. Sigmoid diverticulitis: diagnostic role of CT: comparison with barium enema studies. *Radiology* 1990;176:111-5.
3. Ambrosetti P, Becker C, Terrier F. Colonic diverticulitis: impact of imaging on surgical management: a prospective study of 542 patients. *Eur Radiol* 2002;12:1145-9.
4. American Society of Colon and Rectal Surgeons, Roberts P, Abel M, Rosen L, Cirocco W, Fleshman J, et al. Practice parameters for sigmoid diverticulitis. *Dis Colon Rectum* 1995;38:126-32.
5. European Association for Endoscopic Surgery, Köhler L, Sauerland S, Neugebauer E. Diagnosis and treatment of diverticular disease. EAES consensus statement. *Surg Endosc* 1999; 13:430-6.
6. American College of Gastroenterology, Stollman NH, Raskin JB. Diagnosis and management of diverticular disease of the colon in adults. *Am J Gastroenterol* 1999;94:3110-21.
7. Ahn SH, Mayo-Smith WW, Murphy BL, Reinert SE, Cronan JJ. Acute nontraumatic abdominal pain in adult patients: abdominal radiography compared with CT evaluation. *Radiology* 2002;225:159-64.
8. Wedell J, Banzhaf G, Chaoui R, Fischer R, Reichmann J. Surgical management of complicated colonic diverticulitis. *Br J Surg* 1997;84: 380-3.
9. Maniatis V, Chryssikopoulos H, Roussakis A, Kalamara C, Kavadias S, Papadopoulos A, et al. Perforation of the alimentary tract: evaluation with computed tomography. *Abdom Imaging* 2000;25:373-9.
10. Schmutz GR, Chapuis F, Régent D, Racette R, Benko A, Billiard JS. Imagerie de la sigmoïdite diverticulaire. *Feuill Radiol* 1995;35: 399-411.
11. Balthazar EJ. Diverticular disease. In: Gore RM, Levine MS, Laufer I, eds. *Textbook of gastrointestinal radiology*. Philadelphia: WB Saunders Company, 1994:1072-97.

Quelle est la valeur diagnostique des différents examens dans la diverticulite simple et compliquée ? Quelle doit être la stratégie diagnostique ?

12. Johnson CD, Baker ME, Rice RP, Silverman P, Thompson WM. Diagnosis of acute colonic diverticulitis: comparison of barium enema and CT. *AJR Am J Roentgenol* 1987;148:541-6.
13. Ambrosetti P, Jenny A, Becker C, Terrier TF, Morel P. Acute left colonic diverticulitis: compared performance of computed tomography and water-soluble contrast enema. Prospective evaluation of 420 patients. *Dis Colon Rectum* 2000;43:1363-7.
14. Hulnick DH, Megibow AJ, Balthazar EJ, Naidich DP, Bosniak MA. Computed tomography in the evaluation of diverticulitis. *Radiology* 1984;152:491-5.
15. Lieberman JM, Haaga JR. Computed tomography of diverticulitis. *J Comput Assist Tomogr* 1983;7:431-3.
16. Rao PM. CT of diverticulitis and alternative conditions. *Semina Ultrasound CT MRI* 1999;20:86-93.
17. Rao PM, Rhea JT, Novelline RA. Helical CT of appendicitis and diverticulitis. *Radiol Clin North Am* 1999;37:895-910.
18. Boudiaf M. Sigmôidite diverticulaire : le point de vue du radiologue. *Rev Fr Gastro Entérol* 2000;36:25-8.
19. Horton KM, Corl FM, Fishman EK. CT evaluation of the colon: inflammatory disease. *Radiographics* 2000;20:399-418.
20. Kircher MF, Rhea JT, Kihiczak D, Novelline RA. Frequency, sensitivity, and specificity of individual signs of diverticulitis on thin-section helical CT with colonic contrast material: experience with 312 cases. *Am J Roentgenol* 2002;178:1313-8.
21. Lefèvre F, Béot S, Chapuis F, Deneuve M, Gaucher H, Debelle L, et al. Exploration tomodensitométrique du côlon sigmoïde: critères diagnostiques discriminants et corrélations interobservateurs. *J Radiol* 1999; 80:447-56.
22. Rao PM, Rhea JT, Novelline RA, Dobbins JM, Lawrason JN, Sacknoff R, et al. Helical CT with only colonic contrast material for diagnosing diverticulitis: prospective evaluation of 150 patients. *Am J Roentgenol* 1998;170:1445-9.
23. Kircher MF, Kihiczak D, Rhea JT, Novelline RA. Safety of colon contrast material in (helical) CT examination of patients with suspected diverticulitis. *Emerg Radiol* 2001;8:94-8.
24. Rao PM, Rhea JT. Colonic diverticulitis: evaluation of the arrowhead sign and the inflamed diverticulum for CT diagnosis. *Radiology* 1998; 209:775-9.
25. Werner A, Diehl SJ, Farag-Soliman M, Düber C. Multi-slice spiral CT in routine diagnosis of suspected acute left-sided colonic diverticulitis: a prospective study of 120 patients. *Eur Radiol* 2003;13: 2596-603.
26. Shen SH, Chen JD, Tiu CM, Chou YH, Chang CY, Yu C. Colonic diverticulitis diagnosed by computed tomography in the ED. *Am J Emerg Med* 2002;20:551-7.
27. Poletti PA, Platon A, Rutschmann O, Kinkel K, Nyikus V, Ghiorghiu S, et al. Acute left colonic diverticulitis: can CT findings be used to predict recurrence ? *Am J Roentgenol* 2004;182:1159-65.
28. Balthazar EJ, Megibow AJ, Gordon RB, Hulnick D. Cecal diverticulitis: evaluation with CT. *Radiology* 1987;162:79-81.
29. Jang HJ, Lim HK, Lee SJ, Choi SH, Lee MH, Choi MH. Acute diverticulitis of the cecum and ascending colon: thin-section helical CT findings. *Am J Roentgenol* 1999;172:601-4.
30. Jang HJ, Lim HK, Lee SJ, Lee WJ, Kim EY, Kim SH. Acute diverticulitis of the cecum and ascending colon: the value of thin-section helical CT findings in excluding colonic carcinoma. *Am J Roentgenol* 2000;174:1397-402.
31. Balthazar EJ, Megibow A, Schinella RA, Gordon R. Limitations in the CT diagnosis of acute diverticulitis: comparison of CT, contrast enema, and pathologic findings in 16 patients. *AJR Am J Roentgenol* 1990;154:281-5.
32. Chintapalli KN, Chopra S, Ghiatas AA, Esola CC, Fields SF, Dodd GD. Diverticulitis versus colon cancer: differentiation with helical CT findings. *Radiology* 1999;210:429-35.
33. Padidar AM, Jeffrey RB, Mindelzun RE, Dolph JF. Differentiating sigmoid diverticulitis from carcinoma on CT scans: mesenteric inflammation suggests diverticulitis. *Am J Roentgenol* 1994;163:81-3.
34. Brengman ML, Otchy DP. Timing of computed tomography in acute diverticulitis. *Dis Colon Rectum* 1998;41:1023-8.
35. Puylaert JBCM. Ultrasound of acute GI tract conditions. *Eur Radiol* 2001;11:1867-77.
36. Pradel JA, Adell JF, Taourel P, Djafari M, Monnin-Delhom E, Bruel JM. Acute colonic diverticulitis: prospective comparative evaluation with US and CT. *Radiology* 1997;205:503-12.
37. Ripollés T, Agramunt M, Martínez MJ, Costa S, Gómez-Abril SA, Richart J. The role of ultrasound in the diagnosis, management and evolutive prognosis of acute left-sided colonic diverticulitis: a review of 208 patients. *Eur Radiol* 2003;13:2587-95.
38. Zielke A, Hasse C, Nies C, Kisker O, Voss M, Sitter H, et al. Prospective evaluation of ultrasonography in acute colonic diverticulitis. *Br J Surg* 1997;84:385-8.
39. Hollerweger A, Macheiner P, Rettenbacher T, Brunner W, Gritzmann N. Colonic diverticulitis: diagnostic value and appearance of inflamed diverticula-sonographic evaluation. *Eur Radiol* 2001;11:1956-63.
40. Heverhagen JT, Zielke A, Ishaque N, Bohrer T, El-Sheik M, Klose KJ. Acute colonic diverticulitis: visualization in magnetic resonance imaging. *Magn Reson Imaging* 2001;19:1275-7.
41. Heverhagen JT, Ishaque N, Zielke A, Bohrer T, Sitter H, Berthold LD, et al. Feasibility of MRI in the diagnosis of acute diverticulitis: initial results. *Magma* 2001;12:4-9.
42. Sakhnini E, Lahat A, Melzer E, Apter S, Simon C, Natour M, et al. Early colonoscopy in patients with acute diverticulitis: results of a prospective pilot study. *Endoscopy* 2004;36:504-7.
43. Ghorai S, Ulbright TM, Rex DK. Endoscopic findings of diverticular inflammation in colonoscopy patients without clinical acute diverticulitis: prevalence and endoscopic spectrum. *Am J Gastroenterol* 2003; 98:802-6.