



HAUTE AUTORITÉ DE SANTÉ

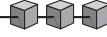
Recommandations professionnelles

Complications de la diverticulose colique

Recommandations

Décembre 2006

Document paru dans Gastroentérologie Clinique et Biologique
Reproduit avec l'aimable autorisation de l'éditeur



Recommandations

Comité d'organisation

Pr Frank BOUDGHENE, radiologue (Paris), Pr Jacques CHIPPONI, chirurgien digestif (Clermont-Ferrand), Pr Étienne DORVAL, gastroentérologue (Tours), Pr Jean-Louis DUPAS, hépato-gastroentérologue (Amiens), Pr Rémy NIZARD, chef de projet (Saint-Denis), Pr Yves PANIS, chirurgien digestif (Clichy), Pr Muriel RAINFRAY, médecine interne (Pessac), Pr Valérie VILGRAIN, radiologue (Clichy)

Groupe de travail

Président :

Pr Yves PANIS, chirurgien digestif (Clichy)

Chargés de projet :

Dr Arnaud BOURREILLE, hépato-gastroentérologue (Nantes), Dr Emmanuel BUC, chirurgien (Clermont-Ferrand), Dr Jean-Yves MABRUT, chirurgien digestif (Lyon), Pr Rémy NIZARD (Saint-Denis, HAS), Dr Franck PILLEUL, radiologue (Lyon), Dr Marc ZINS, radiologue (Paris)

Membres :

Pr Stéphane BERDAH, chirurgie viscérale (Marseille), Pr Jean BOYER, hépato-gastroentérologue (Angers), Pr Jean-Michel BRUEL, radiologue (Montpellier), Dr Laurent DEYRIS, médecin généraliste (Paris), Pr Jean-Louis DUPAS, gastroentérologue (Amiens), Dr Francis GENIER, chirurgien viscéral (Nantes), Dr Didier LOISEAU, gastroentérologue (Montfermeil), Pr Philippe MONTRAVERS, réanimateur (Bondy), Dr Patrick POCHET, médecin généraliste (Clermont-Ferrand), Pr Denis REGENT, radiologue (Vandœuvre-lès-Nancy), Pr Jean-Luc SCHMIT, infectiologue (Amiens), Pr Laurent TEILLET, gériatre (Paris)

Groupe de lecture

Dr Claude ALTMAN, gastroentérologue (Le Kremlin-Bicêtre), Dr Gérard ANDREOTTI, médecin généraliste (La Crau), Pr Jean-Pierre ARNAUD, chirurgien digestif (Angers), Dr Alain ATTAR, hépato-gastroentérologue (Bobigny), Dr Philippe BERGEROT, oncologue radiothérapeute (Saint-Nazaire), Pr Marc-André BIGARD, hépato-gastroentérologue (Nancy), Dr Philippe BOISSERIE, gastroentérologue (Bourges), Dr James BOULANT, hépato-gastroentérologue (Grasse), Pr Jean BOYER, gastroentérologue (Angers), Dr Franck BRAZIER, gastroentérologue (Amiens), Pr Bernard BROS, médecin généraliste (Carbonne), Dr Philippe BULOIS, gastroentérologue (Lille), Pr Guillaume CADIOT, gastroentérologue (Reims), Pr Christophe CELLIER, hépato-gastroentérologue (Paris), Dr Nathalie CHARASZ, gériatre (Paris), Pr Stanislas CHAUSSADE, hépato-gastroentérologue (Paris), Mme Christine CHEMORIN, cadre supérieur de santé (Lyon), Pr Jacques CHIPPONI, chirurgie digestive (Clermont-

Ferrand), Dr Christine DENET, chirurgien digestif (Paris), Dr Philippe DESCOMBES, gastroentérologue (Amiens), Pr Benoît de WAZIERES, gériatre (Nîmes), Pr Étienne DORVAL, gastroentérologue (Tours), Pr Christian DUCERF, chirurgie digestive (Lyon), Dr Pierre-Joseph DUMAS, chirurgien viscérale (Riom), Dr Olivier ERNST, radiodiagnostic (Lille), Dr Joseph FAGOUR, médecin généraliste (Fort-de-France), Dr Jean-Michel FRASIE, gastroentérologue (Illkirch-Graffenstaden), Dr Bernard GAVID, médecin généraliste (Neuville-de-Poitou), Dr Benoit GIGNOUX, chirurgie générale et viscérale (Lyon), Dr Jean-François GRAVIE, chirurgie digestive (Toulouse), Dr Jacques GUILLAN, gastroentérologue (Évreux), Dr Jean-Michel HERPE, médecin généraliste (Saintes), Dr Emmanuel HUSSON, chirurgien digestif (Narbonne), Pr Jean-Pierre JACQUET, médecin généraliste (Saint-Jean-d'Arvey), Dr Hubert JOHANET, chirurgien digestif (Paris), Dr Jacques LAGARDE, médecin généraliste (L'Isle-Jourdain), Pr Paul LEGMANN, radiologue (Paris), Dr Anne-Marie LEHR-DRYLEWICZ, médecin généraliste (Parcay-Meslay), Pr Paul-Antoine LEHUR, chirurgie digestive (Nantes), Dr Bruno LEPOUTRE, médecin généraliste (Épinay-sur-Seine), Dr Éric LERBOURS, hépato-gastroentérologue (Rouen), Dr Patrice LOINTIER, chirurgien digestif (Clermont-Ferrand), Pr Georges MANTION, chirurgie générale (Besançon), Dr François MAUVAIS, chirurgie viscérale et digestive (Beauvais), Dr Bruno MEYRAND, médecin généraliste (Saint-Galmier), Pr Bertrand MILLAT, chirurgie viscérale (Montpellier), Dr Serge MOSER, médecin généraliste (Hirsingue), Dr Sophie MOULIAS, gériatre (Boulogne-Billancourt), Pr Simon MSIKA, chirurgien digestif (Colombes), Dr Bernard NALET, hépato-gastroentérologue (Montélimar), Dr Bernard NAPOLEON, hépato-gastroentérologue (Lyon), Dr Olivier NOUEL, gastroentérologue (Saint-Brieuc), Dr Éric OLAGNE, chirurgien digestif (Villeurbanne), Dr Jean-Marie PASQUIER, radiologue (Nantes), Pr Christophe PENNA, chirurgie générale (Boulogne-Billancourt), Dr Patrick PESSAUX, chirurgien digestif (Angers), Dr Bernard POLITUR, médecin généraliste (Cayenne), Dr Benoît POUPARD, chirurgien digestif (Vichy), Pr Muriel RAINFRAY, gériatre (Bordeaux), Dr Nicolas REGENET, chirurgien digestif (Nantes), Dr Catherine RIDEREAU-ZINS, radiologue (Angers), Dr Agnès RODE, radiologue (Lyon), Dr Guillaume SAVOYE, hépato-gastroentérologue (Rouen), Dr Claude SICHEL, médecin généraliste (Carnoux-en-provence), Dr Karem SLIM, chirurgien digestif (Clermont-Ferrand), Dr Élisabeth STEYER, médecin généraliste (Talange), Dr Natacha TODOROVSKI, médecin généraliste (Toulouse), Dr Marie-Élisabeth TORRE, médecin généraliste (Biguglia), Dr Jean-Claude TSCHIEMBER, médecin généraliste (Blotzheim), Dr Alain VALVERDE, chirurgien digestif (Argenteuil), Pr Valérie VILGRAIN, radiologue (Clichy)

Introduction

Demandeur

Ces recommandations ont été élaborées à la demande de la Société nationale française de gastroentérologie (SNFGE) et de la Société Française de Chirurgie Digestive (SFCD).

Professionnels concernés

Ces recommandations sont destinées aux médecins et chirurgiens susceptibles de prendre en charge des patients ayant une diverticulose colique compliquée.

Questions traitées

Les questions traitées dans ces recommandations sont les suivantes :

- Quelle est la valeur diagnostique des différents examens dans la diverticulite simple et compliquée ? Quelle doit être la stratégie diagnostique ?
- Quel est le traitement médical des diverticulites aiguës non compliquées ?
- Quelle est la prise en charge thérapeutique des formes compliquées de la diverticulite sigmoïdienne (abcès, fistule et péritonite) ?
- Quel est le traitement chirurgical à froid de la diverticulite sigmoïdienne ?
- Quelle est la prise en charge d'une hémorragie d'origine diverticulaire ?

Gradation des recommandations concernant la thérapeutique

- Une recommandation de grade A est fondée sur une preuve scientifique établie par des études de fort niveau de preuve (niveau de preuve 1), tels les essais cliniques comparatifs randomisés sans biais majeur, les méta-analyses d'essais randomisés, les analyses de décision basées sur des études de niveau 1.
- Une recommandation de grade B est fondée sur une présumption scientifique fournie par des études de niveau intermédiaire de preuve (niveau de preuve 2), par exemple des essais comparatifs randomisés comportant des biais, des méta-analyses de méthodologie critiquable, des études comparatives non randomisées bien menées ou des études de cohorte.
- Une recommandation de grade C est fondée sur des études de moindre niveau de preuve, comme les études cas-témoins (niveau de preuve 3) ou les séries de cas (niveau de preuve 4).
- En l'absence de publications fiables, les recommandations proposées reposent sur un accord professionnel au sein du groupe de travail et du groupe de lecture.

Définitions

Le groupe de travail a voulu définir en préambule les termes suivants :

- la diverticulose du côlon est un état asymptomatique qui correspond à une anomalie anatomique acquise du côlon caractérisé par la présence de diverticules ;
- la maladie diverticulaire correspond à la diverticulite et ses complications et à l'hémorragie d'origine diverticulaire ;
- la diverticulite du côlon correspond à l'inflammation/infection d'origine diverticulaire ;

– la diverticulite compliquée correspond aux complications locales que sont les abcès, les fistules, les péritonites d'origine diverticulaire et les sténoses ;

– le terme sigmoïdite diverticulaire doit être remplacé par le terme diverticulite sigmoïdienne.

Quelle est la valeur diagnostique des différents examens dans la diverticulite simple et compliquée ? Quelle doit être la stratégie diagnostique ?

Les signes cliniques et biologiques de la diverticulite n'ont pas une sensibilité et une spécificité suffisante pour permettre une prise en charge thérapeutique adéquate. Ces signes non spécifiques (douleur abdominale, fièvre, troubles du transit, syndrome inflammatoire biologique) permettent néanmoins d'orienter vers le diagnostic de diverticulite que l'imagerie permet d'affirmer.

Cliché d'abdomen sans préparation (ASP)

L'ASP ne permet pas d'établir le diagnostic de diverticulite du côlon. Il peut seulement trouver des signes indirects de complications non spécifiques à type d'occlusion ou de perforations (pneumopéritoine).

Recommandation

Il n'est pas recommandé de réaliser de cliché d'ASP chez un patient cliniquement suspect de diverticulite.

Lavement opaque

Le lavement aux hydrosolubles a longtemps été considéré comme l'examen de référence pour le diagnostic de diverticulite du côlon. Mais il ne permet le diagnostic de diverticulite qu'en cas de perforation ou de fistule. Dans les autres cas, il ne peut montrer que des signes indirects, mais non spécifiques, en faveur du diagnostic de diverticulose ou de diverticulite non compliquée. Sa principale limite est l'impossibilité d'étudier de façon directe l'atmosphère péricolique. Il a une sensibilité inférieure au scanner pour le diagnostic de diverticulite, que ce soit dans les formes compliquées ou non.

Recommandation

Il n'est pas recommandé de réaliser un lavement aux hydrosolubles en première intention chez un patient cliniquement suspect de diverticulite.

Tomodensitométrie (TDM)

La TDM est l'examen de référence au cours de la diverticulite. Sa sensibilité et sa spécificité sont supérieures à 95 % avec un scanner hélicoïdal mono ou multidétecteur.

La TDM doit être associée, en dehors des contre-indications, à une injection de produit de contraste iodé et doit explorer l'ensemble de la cavité abdomino-pelvienne. L'adjonction d'un lavement aux hydrosolubles au cours du scanner peut accroître les performances diagnostiques en particulier pour les formes compliquées.

La TDM est la technique d'imagerie la plus efficace pour établir un diagnostic différentiel dans les formes atypiques.

La TDM a un rôle pronostique lié à la recherche de signes de gravité scanographique : présence d'un abcès péricolique et/ou présence de gaz ou de produit de contraste en situation extradi-gestive. La principale limite de la TDM est la difficulté à établir le diagnostic différentiel avec les formes inflammatoires ou perforées de cancer colique.

Recommandations

Il est recommandé de réaliser un examen TDM à tous les patients cliniquement suspects de diverticulite du côlon et ce, à chaque épisode afin :

- d'établir le diagnostic positif (infiltration péricolique associée à la présence de diverticules) ;
- de poser un diagnostic alterne ;
- d'aider à la prise de décision thérapeutique en urgence (drainage d'un abcès, chirurgie en urgence) et à distance (nombre de poussées inflammatoires).

L'examen TDM doit être réalisé dans les 24 heures suivant l'admission des patients hospitalisés ou dans les 72 heures suivant la suspicion diagnostique et la mise en route du traitement antibiotique pour les patients non hospitalisés.

Échographie

L'échographie a une sensibilité de 84-98 % et une spécificité de 80-98 % pour le diagnostic de diverticulite du côlon. Cependant, ces excellentes performances concernent essentiellement les formes non compliquées et nécessitent des praticiens expérimentés.

Chez les femmes jeunes, en cas de doute sur une pathologie utéro-annexielle, l'échographie transpariétale et endocavitaire peut permettre d'établir le diagnostic différentiel.

Recommandation

Il n'est pas recommandé de réaliser systématiquement une échographie abdominale chez un patient cliniquement suspect de diverticulite en dehors de situations cliniques particulières (suspicion de pathologie utéro-annexielle).

IRM, coloscopie virtuelle

L'IRM n'a pas fait l'objet d'étude autre que « de faisabilité » dans le diagnostic de diverticulite du côlon. La coloscopie virtuelle est contre-indiquée en cas de suspicion clinique de diverticulite.

Recommandation

Chez un patient cliniquement suspect de diverticulite, l'IRM n'est pas recommandée. La coloscopie virtuelle est contre-indiquée.

Coloscopie

La coloscopie est classiquement contre-indiquée en cas de suspicion clinique de diverticulite. À distance de la poussée aiguë, la coloscopie peut être réalisée pour explorer l'ensemble du cadre colique, notamment en cas de doute diagnostique au scanner, avant sigmoïdectomie et chez les patients à risque élevé de cancer rectocolique.

Recommandation

Il n'est pas recommandé de réaliser une coloscopie chez un patient suspect de diverticulite.

Quel est le traitement médical des diverticulites aiguës non compliquées ?**Existe-t-il une prévention primaire de la survenue d'une poussée de diverticulite chez les patients ayant une diverticulose ?****TENEUR EN FIBRE DE L'ALIMENTATION**

La diminution de la teneur en fibres dans l'alimentation de type occidental ou industrialisé est le principal facteur incriminé dans la survenue des diverticules. Cependant, aucune étude n'a

démonstré l'efficacité d'une modification de la teneur en fibres dans la survenue d'un premier épisode de diverticulite.

Recommandation

Il n'est pas recommandé de modifier la proportion en fibres du régime alimentaire en prévention primaire des diverticulites.

DÉCONTAMINATION BACTÉRIENNE

Aucune étude n'a démontré l'efficacité d'une décontamination bactérienne du tube digestif seule ou en association à une supplémentation en fibres alimentaires en prévention primaire de la diverticulite. Une étude prospective a suggéré que ni l'activité physique, ni la consommation de tabac ou d'alcool n'influençaient la survenue d'un premier épisode de diverticulite.

Recommandation

Il n'est pas recommandé de réaliser une décontamination bactérienne du tube digestif en prévention primaire de la diverticulite.

Existe-t-il une prévention secondaire de la survenue d'une poussée de diverticulite ?

Aucune recommandation concernant le régime alimentaire après un premier épisode de diverticulite ne peut être faite. Les études concernant la décontamination bactérienne, les traitements amino-salicylés et les probiotiques sont rétrospectives et de qualité méthodologique insuffisante pour en tirer des conclusions.

Recommandations

Il n'est pas recommandé de modifier la proportion en fibres du régime alimentaire ou de réaliser une décontamination bactérienne seule ou en association à un traitement par amino-salicylés, ou de prescrire des probiotiques en prévention secondaire de la diverticulite.

Chez les patients ayant un antécédent de diverticulite, l'utilisation des corticoïdes et des anti-inflammatoires non stéroïdiens doit être discutée compte tenu de leur effet potentiellement délétère sur la maladie diverticulaire.

L'hospitalisation est-elle nécessaire pour une poussée de diverticulite non compliquée ?

Le diagnostic de diverticulite suspecté sur des arguments cliniques et biologiques doit être confirmé par un examen morphologique. Comme le suggère au moins une étude de cohorte, il n'est pas indispensable d'hospitaliser tous les patients ayant une diverticulite.

Recommandation

Il est recommandé de proposer une hospitalisation en cas de diverticulite aiguë avec mauvaise tolérance clinique (signe d'irritation péritonéale, impossibilité de maintenir une hydratation orale, absence d'amélioration après 48 à 72 heures de traitement ambulatoire, impossibilité de surveillance ambulatoire, terrain fragilisé), et/ou signes de gravité scanographiques.

Quelle antibiothérapie prescrire ?

La prescription d'antibiotique repose sur les critères de bonne pratique de l'antibiothérapie. Le choix des antibiotiques est dicté par le type de bactéries susceptibles d'entraîner une infection à partir de la lumière digestive colique. Les complications infectieuses intra-abdominales d'origine colique sont plurimicrobiennes et associent des bactéries aéro et anaérobies. Les recommandations reposent principalement sur des avis d'expert ou sur des études prospectives ouvertes dans des populations de patients atteints de sepsis abdominaux graves, mais où la proportion de diverticulites est faible.

Recommandations

En ambulatoire, il est recommandé d'utiliser en première intention une antibiothérapie orale associant une pénicilline A et un inhibiteur de bêta-lactamase ou en cas d'allergie une fluoroquinolone (ofloxacine) associé à un nitro-imidazolé pendant 7 à 10 jours. La durée est à évaluer en fonction de l'évolution.

En hospitalisation, il est recommandé d'utiliser une antibiothérapie, initialement intraveineuse, pendant une durée totale de 7 à 10 jours. La durée est à évaluer en fonction de l'évolution. En l'absence de contre-indication aux bêta-lactamines, les deux schémas suivants peuvent être utilisés :

- pénicilline A/inhibiteur de bêta-lactamase ;
- céphalosporines de 3^e génération (cefotaxime, ceftriaxone) en association à un nitro-imidazolé.

En cas d'allergie aux bêta-lactamines, il est recommandé d'utiliser une association fluoroquinolone (ofloxacine) et nitro-imidazolé ou l'association d'un aminoside et soit d'un nitro-imidazolé, soit d'un lincosamide.

Lors du relais oral, on peut utiliser soit une pénicilline A/inhibiteur de bêta-lactamase, soit l'association fluoroquinolone et nitro-imidazolé.

Quelle est la prise en charge thérapeutique des formes compliquées de la diverticulite sigmoïdienne (abcès, fistule et péritonite) ?

Données générales

Les complications de la diverticulite sigmoïdienne sont infectieuses dans 95 % des cas. Leur prise en charge thérapeutique est conditionnée par l'état général du patient et par la gravité de l'infection intrapéritonéale évaluée en 4 stades dans la classification de Hinchey (tableau I).

Les modalités thérapeutiques des complications des diverticulites sigmoïdiennes se sont diversifiées notamment depuis le développement des interventions par voie laparoscopique et les progrès de la radiologie interventionnelle.

Prise en charge thérapeutique des péritonites

Le traitement chirurgical est le traitement de référence de péritonites d'origine diverticulaire. Les modalités du traitement chirurgical sont multiples avec possibilité :

- soit de chirurgie en 1 temps (résection-anastomose) ;
- soit, compte tenu du caractère septique des lésions, de chirurgie en 2 temps avec résection initiale du segment colique pathologique : intervention de Hartmann (sigmoïdectomie, fermeture du rectum et colostomie iliaque gauche) ou résection-anastomose protégée ;
- soit de résection secondaire après réalisation initiale d'une stomie de dérivation associée à un traitement des éventuelles collections abdominales.

Tableau I. – Classification de Hinchey.

Stade I	Phlegmon ou abcès péri-colique
Stade II	Abcès pelvien, abdominal ou rétropéritonéal (péritonite localisée)
Stade III	Péritonite généralisée purulente
Stade IV	Péritonite fécale

RÉSECTION SIGMOÏDIENNE INITIALE OU SECONDAIRE ?

L'analyse des résultats de la littérature (dont 2 études randomisées) est en faveur d'une résection initiale du segment colique pathologique (sauf dans 1 étude pour les stades III de Hinchey) plutôt qu'une résection secondaire après stomie de décharge en cas de péritonite généralisée.

RÉSECTION INITIALE : HARTMANN OU RÉSECTION-ANASTOMOSE (± STOMIE)

Il n'existe pas d'étude prospective randomisée ayant comparé la résection-anastomose à l'intervention de Hartmann. Cependant, plusieurs études comparatives et/ou prospectives ont démontré la faisabilité des résections-anastomoses en 1 temps en cas de péritonite localisée. Pour les péritonites généralisées purulentes (stade III de Hinchey), la résection-anastomose (± avec stomie de protection) paraît donner des résultats supérieurs à ceux obtenus après intervention de Hartmann qui reste l'intervention de référence en cas de péritonite stercorale (stade IV de Hinchey).

DRAINAGE PERCUTANÉ D'ABCÈS

Seize à 35 % des diverticulites sigmoïdiennes se compliquent d'abcès. La taille et la localisation de l'abcès vont conditionner la prise en charge thérapeutique. La possibilité de drainer en percutané un abcès permet théoriquement de réaliser une chirurgie d'exérèse dans des conditions électives limitant le risque de stomie de protection. Aucune étude comparative n'a été réalisée. Les études de faisabilité ont montré que l'efficacité du drainage radiologique est supérieure à 80 % et est conditionnée par la localisation de l'abcès. Les péritonites diverticulaires localisées (Hinchey I et II) avec abcès > 5 cm représentent des indications de drainage radiologique.

PLACE DE LA LAPAROSCOPIE

La voie d'abord laparoscopique est devenue un standard pour la prise en charge des lésions de diverticulites de façon élective à distance des épisodes de poussée inflammatoire, mais sa place en présence de complications infectieuses reste à définir. Même s'il n'existe pas d'étude randomisée, la laparoscopie apparaît faisable pour les péritonites de stade I de Hinchey avec des résultats comparables à ceux obtenus par laparotomie ou par laparoscopie de façon élective mais au prix d'un taux de conversion plus élevé. De courtes séries ont également montré que la laparoscopie offrait la possibilité, en cas de péritonite purulente, d'un lavage-drainage initial permettant une résection-anastomose secondaire dans des conditions électives.

Recommandations

Stade I de Hinchey : en cas d'échec du traitement médical et/ou du drainage sous guidage d'imagerie, le traitement chirurgical recommandé est la résection-anastomose éventuellement protégée par une stomie (C). La voie laparoscopique peut être utilisée.

Stade II de Hinchey : il est recommandé de drainer sous guidage d'imagerie les abcès de plus de 5 cm de grand axe (C) et de réaliser un prélèvement microbiologique. Le drainage ne modifie pas l'antibiothérapie initiale. Il n'y a pas d'attitude systématique reconnue concernant les modalités de surveillance et d'efficacité du drainage. La surveillance clinique et biologique reste le critère principal d'évaluation.

En cas de drainage efficace de l'abcès, une résection sigmoïdienne est recommandée à distance, dans des conditions électives, par résection-anastomose.

En cas d'échec ou d'impossibilité de réalisation ou d'échec du drainage, un traitement chirurgical avec résection anastomose ± stomie de protection est recommandé (C).

Stade III de Hinchey : il est recommandé de réaliser une résection sigmoïdienne plutôt qu'une stomie de dérivation (B). Le choix entre résection-anastomose (\pm stomie de protection) et intervention de Hartmann dépend des conditions locales et générales du patient (C).

Stade IV de Hinchey : l'intervention de Hartmann est l'intervention de référence. La résection-anastomose protégée par une stomie peut être proposée à la place de l'intervention de Hartmann en fonction des conditions locales et générales (C).

Fistule sigmoïdienne

Les fistules après poussée de diverticulite sigmoïdienne surviennent dans moins de 10 % des cas. Les plus fréquentes sont les fistules colovésicales. L'évolution naturelle avec drainage de la suppuration dans un organe creux permet en général une prise en charge chirurgicale en 1 temps avec résection sigmoïdienne et fermeture de la fistule. Aucune étude randomisée n'est disponible, mais ce type de complication ne semble pas contre-indiquer la voie d'abord laparoscopique.

Recommandation

En cas de fistule sigmoïdovésicale, le traitement chirurgical est recommandé en privilégiant une résection-anastomose en 1 temps. La voie d'abord laparoscopique est possible dans cette indication.

Quel est le traitement chirurgical à froid de la diverticulite sigmoïdienne ?

Faut-il proposer une chirurgie élective à froid prophylactique des poussées ultérieures de diverticulite ?

Après une poussée de diverticulite prouvée et traitée médicalement, la résection élective sigmoïdienne à froid a pour but de supprimer le risque de récurrence (A).

Le risque de récurrence de la diverticulite après une première poussée est estimé à 29 % à 5 ans dans l'étude prospective la plus précise sur le sujet. Plusieurs études prospectives ont suggéré que ce risque de récurrence de la diverticulite était augmenté chez les patients de moins de 50 ans, et chez ceux présentant des signes de gravité à la TDM (abcès, fuite d'air et/ou de produit de contraste en extradiestif).

Néanmoins, des études récentes suggèrent que le risque de chirurgie en urgence pour une deuxième poussée de diverticulite (qui est la justification de la chirurgie prophylactique) est faible après une première poussée traitée médicalement, la majorité des patients révélant une forme compliquée lors de leur première poussée de diverticulite. Les données sont contradictoires concernant le risque ultérieur après 2 ou 3 poussées traitées médicalement. Néanmoins, l'étude récente la plus importante (en nombre de patients) sur le sujet suggère que ce risque de chirurgie en urgence (et de colostomie) semble significativement augmenter avec le nombre de poussées et reste plus importante chez le sujet de moins de 50 ans.

Recommandation

Il est recommandé de réaliser une chirurgie prophylactique après une poussée de diverticulite avec signes de gravité scanographiques (B).

En l'absence de signes de gravité scanographiques, le bénéfice réel de la chirurgie prophylactique, même après deux poussées, reste à évaluer. Pour cette raison, la chirurgie prophylactique, même après 2 poussées, ne doit pas être systématique.

Chez le sujet de moins de 50 ans, après une première poussée de diverticulite même sans signes scanographiques de gravité, du fait d'un risque plus élevé de récurrence, la chirurgie prophylactique peut être proposée dès la première poussée, mais son bénéfice est discuté.

Avec quel délai par rapport à la dernière poussée faut-il proposer une chirurgie prophylactique élective ?

Recommandation

Un délai d'environ deux mois est recommandé après la dernière poussée de diverticulite.

Avant cette intervention, la coloscopie est recommandée pour explorer l'ensemble du cadre colique, en particulier chez les patients de plus de 50 ans, et chez les patients à risque élevé de cancer rectocolique.

Comment réaliser une sigmoïdectomie prophylactique ?

Recommandation

La résection sigmoïdienne prophylactique pour diverticulite doit être réalisée au mieux sous laparoscopie par un opérateur entraîné à cette technique (B).

L'âge > 75 ans et l'obésité ne sont pas des contre-indications à la réalisation d'une laparoscopie (B).

La charnière rectosigmoïdienne doit être emportée avec la résection (C).

L'extension de la colectomie en amont du sigmoïde n'est pas justifiée même en présence de diverticulose étendue au côlon car elle ne diminue pas le risque de récurrence. De même, l'extension de la diverticulose sur le côlon ne modifie pas l'indication opératoire de sigmoïdectomie (C).

Quelle est la prise en charge d'une hémorragie d'origine diverticulaire ?

Une origine diverticulaire est retrouvée dans 25 à 40 % des causes d'hémorragie digestive basse. Dans plus de 85 % des cas, l'hémorragie diverticulaire cesse spontanément sous traitement médical conservateur et uniquement 35 % des patients nécessitent au moins une transfusion. Les facteurs de risques identifiés de récurrence sont la prise d'aspirine, d'AINS et d'alcool. Le taux de récurrence hémorragique est faible après un premier épisode ne dépassant pas les 15 %, mais passe à 50 % après un second épisode. La localisation des diverticules hémorragiques est aujourd'hui plus fréquemment décrite sur le sigmoïde et le côlon gauche, qu'auparavant où la localisation colique droite semblait prédominante.

Quelle est la stratégie diagnostique en cas d'hémorragie digestive basse ?

Le but de la stratégie diagnostique des hémorragies digestives basses est de localiser le plus précisément possible le site hémorragique sur le côlon, afin de réaliser, si nécessaire, une chirurgie la plus limitée possible. Dans cette stratégie, la scintigraphie, très utilisée dans les pays anglo-saxons, mais ne correspondant pas à la pratique française, n'a pas été prise en compte.

Recommandations

En cas d'hémorragie basse abondante et/ou mal tolérée, il est recommandé de réaliser une fibroscopie digestive œso-gastro-duodénale afin d'éliminer une cause haute responsable du saignement, observée dans 10 à 15 % des cas.

Recommandations

Il est aussi recommandé de réaliser une anoscopie afin d'éliminer une cause basse évidente.

La stratégie diagnostique dépend ensuite du degré de gravité, c'est-à-dire du retentissement hémodynamique et/ou des besoins transfusionnels du patient (plus ou moins de 6 culots dans les 24 dernières heures). En fonction de la disponibilité et des habitudes, des équipes peuvent être réalisées :

- une coloscopie totale sur un côlon préparé pour tenter de préciser le siège et la cause de l'hémorragie. Un geste thérapeutique d'hémostase sur un diverticule peut être réalisé dans le même temps ;

- une TDM avec injection iodée intraveineuse, car elle peut permettre de localiser l'origine du saignement sur le cadre colique, et tend à remplacer l'angiographie diagnostique dans cette indication.

Quelle est la stratégie thérapeutique en cas d'hémorragie d'origine diverticulaire ?

La place de la chirurgie ne doit être proposée qu'après localisation exacte du diverticule hémorragique et après échec du traitement médical conservateur, endoscopique ou angiographique.

L'hémostase endoscopique permet, si elle est réalisable d'obtenir un taux de 95 % d'hémostase et ce sans morbidité spécifique (C). L'alternative est représentée par l'embolisation radiologique, qui, dans des équipes expérimentées, permet d'obtenir des taux de succès de 60 à 91 % (C).

Cette chirurgie doit au maximum être limitée mais orientée, les plus mauvais résultats étant en effet obtenus en cas de

colectomie segmentaire « à l'aveugle » (par colectomie droite ou gauche).

En raison du risque élevé de récurrence hémorragique, une colectomie prophylactique à froid peut être proposée. Néanmoins, sa place reste à définir.

Recommandations

En cas d'état hémodynamiquement instable ou de dépendance transfusionnelle (plus de 6 culots dans les dernières 24 heures), un traitement actif est recommandé :

- un traitement endoscopique, après une préparation colique rapide, peut être proposé en première intention ;

- l'embolisation radiologique, dans les centres ayant l'expérience de cette technique, peut être proposée à la place du traitement endoscopique.

Le traitement chirurgical en urgence est recommandé en cas :

- d'impossibilité ou d'inefficacité des autres traitements ;

- d'une persistance ou d'une récurrence précoce de l'hémorragie, nécessitant une transfusion massive ou répétée ;

- la chirurgie en urgence doit dans l'idéal consister en la réalisation d'une colectomie segmentaire après localisation précise préopératoire du site hémorragique ;

- la place de la colectomie totale « à l'aveugle » doit être limitée aux seuls patients présentant des diverticules diffus du côlon et pour lesquels la localisation précise en préopératoire du saignement s'est révélée impossible. Elle doit néanmoins être préférée à une colectomie segmentaire (droite ou gauche) « à l'aveugle ».