



HAUTE AUTORITÉ DE SANTÉ

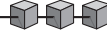
Recommandations professionnelles

Complications de la diverticulose colique

Synthèse des recommandations

Décembre 2006

Document paru dans Gastroentérologie Clinique et Biologique
Reproduit avec l'aimable autorisation de l'éditeur



Fiche de synthèse

Définitions

- ✓ La diverticulose du côlon est un état asymptomatique qui correspond à une anomalie anatomique acquise du côlon caractérisé par la présence de diverticules.
- ✓ La maladie diverticulaire correspond à la diverticulite et ses complications et à l'hémorragie d'origine diverticulaire.
- ✓ La diverticulite du côlon correspond à l'inflammation/infection d'origine diverticulaire.
- ✓ La diverticulite compliquée correspond aux complications locales que sont les abcès, les fistules, les péritonites d'origine diverticulaire et les sténoses.

Prévention

- ✓ La modification de la teneur en fibres dans le régime alimentaire est inutile tant pour la prévention primaire que secondaire de la diverticulite.
- ✓ Chez les patients ayant un antécédent de diverticulite, l'utilisation des corticoïdes, et des anti-inflammatoires non stéroïdiens doit être évitée.

Diagnostic

- ✓ Les signes cliniques et biologiques de la diverticulite ne permettent pas seuls une prise en charge thérapeutique adéquate.
- ✓ La **tomodensitométrie**, réalisée rapidement, est recommandée pour tous les patients cliniquement suspects de diverticulite du côlon et ce, à chaque épisode afin :
 - a) d'établir le diagnostic positif ;
 - b) de poser un diagnostic alterne ;
 - c) d'aider à la prise de décision thérapeutique en urgence et à distance de la poussée.

Traitement médical d'une diverticulite aiguë

- ✓ En cas de diverticulite aiguë avec mauvaise tolérance clinique, et/ou signes de gravité scanographiques il faut proposer une hospitalisation.
- ✓ Une antibiothérapie associant une pénicilline A et un inhibiteur de bêta-lactamase ou en cas d'allergie une fluoroquinolone (ofloxacine) associé à un nitro-imidazolé pendant 7 à 10 jours doit être proposée.

Traitement chirurgical en urgence en cas de complications

- ✓ Le **traitement chirurgical en urgence dépend du stade de Hinchey.**
- ✓ **Dans le Stade I** (phlegmon ou abcès péricolique) **et en cas d'échec du traitement médical et/ou du drainage** sous guidage d'imagerie :
 - résection-anastomose, éventuellement protégée par une stomie.
- ✓ **Dans le stade II** (abcès pelvien, abdominal ou retroperitonéal) :

- drainage sous guidage d'imagerie des abcès de plus de 5 cm ;
 - résection-anastomose sigmoïdienne en un temps à distance ;
 - en cas d'échec du drainage, un traitement chirurgical avec résection anastomose ± stomie de protection.
- ✓ **Dans le stade III** (péritonite généralisée purulente) :
- résection sigmoïdienne plutôt qu'une stomie de dérivation.
- ✓ **Dans le stade IV** (péritonite fécale) :
- intervention de référence = intervention de Hartmann (sigmoïdectomie avec fermeture du moignon rectal et colostomie iliaque gauche).
- ✓ En cas de **fistule sigmoïdovésicale** : traitement chirurgical, en privilégiant une résection-anastomose en 1 temps.

Traitement chirurgical prophylactique après une poussée

- ✓ Poussée **avec** signes de gravité scanographiques : chirurgie prophylactique.
- ✓ Poussée **sans** signes de gravité scanographiques :
- le bénéfice de la chirurgie prophylactique, même après deux poussées, reste à évaluer ;
 - chez le sujet de moins de 50 ans même sans signes de gravité, la chirurgie prophylactique peut être proposée dès la première poussée (risque plus élevé de récurrence), mais son bénéfice est discuté.
- ✓ La **coloscopie avant chirurgie prophylactique** est recommandée, en particulier chez les patients :
- de 50 ans ;
 - à risque élevé de cancer rectocolique.
- ✓ **Résection sigmoïdienne prophylactique** pour diverticulite :
- au mieux sous laparoscopie ;
 - emportant la charnière rectosigmoïdienne ;
 - sans extension de la colectomie en amont du sigmoïde (non justifiée même en présence de diverticulose étendue au côlon car elle ne diminue pas le risque de récurrence).

Hémorragie basse

- ✓ **Stratégie diagnostique** :
- éliminer d'abord une cause haute (fibroscopie digestive œso-gastro-duodénale) et une cause basse (anoscopie) de saignement ;
 - réaliser ensuite selon le degré de gravité, la disponibilité et les habitudes des équipes :
 - * une coloscopie totale, qui permet un geste thérapeutique d'hémostase sur un diverticule dans le même temps ;
 - * une TDM avec injection iodée intraveineuse, qui peut permettre de localiser l'origine du saignement sur le cadre colique.
- ✓ **Indication chirurgicale en urgence** :
- impossibilité ou inefficacité des autres traitements ;
 - persistance ou récurrence précoce de l'hémorragie.
- ✓ **Type de traitement** :
- idéalement colectomie segmentaire après localisation précise préopératoire du site hémorragique ;
 - colectomie totale « à l'aveugle » (préférée à une colectomie segmentaire, droite ou gauche, « à l'aveugle ») :
 - * seulement chez les patients ayant des diverticules diffus du côlon et sans localisation précise préopératoire du saignement.